

NAUČNO DRUŠTVO NR BOSNE I HERCEGOVINE

# RADOVI

KNJIGA IV

ODJELJENJE MEDICINSKIH NAUKA

Knjiga II



SARAJEVO  
1956



HAJRUDIN HADŽISELIMOVIĆ

VEZE MENISCUS LATERALIS-A  
(Morfološka i topografska proučavanja)

(Primljeno na sjednici Odjeljenja medicinskih nauka 31.III.1955)

Cilj rada

Cilj ovog rada je podrobno ispitati na velikom materijalu anatomske osobine veza lateralnog meniskusa kao i njihov funkcionalni značaj. Neslaganje autora u opisu ovih veza kao i nalaz morfoloških i topografskih raznolikosti predstavljaju povod za obradu ove teme. Nalaz veza, koje zamenjuju ili nadopunjuju akcesorne veze opisane u literaturi kao i njihovo antagonističko morfološko i funkcionalno ponašanje, predstavlja poseban interes pri obradi istih. Razrađujući ovaj problem trudili smo se da podrobnije proučimo morfološki izgled zadnjeg zida zglobne čaure i veza koje je pojačavaju, s naročitim osvrtom na njihov odnos prema zadnjem delu lateralnog meniskusa. Osim toga pokušali smo da odredimo kojem bi delu zglobne čaure lakatnog zgloba odgovarao po svojoj građi zadnji zid kapsule kolenog zgloba, trudeći se pritom da objasnimo morfološke raznolikosti kao i funkcionalno ponašanje veza lateralnog meniskusa pri čazličitim kretnjama u zglobu.

Dosadašnja istraživanja

Pregledom anatomske literature upoznali smo dosadašnja istraživanja i rezultate postignute pri obradi ovog problema. Tako *Kazzander* u svome radu: *Osservazioni sull'anatomia dell' articolazione del ginocchio dell' uomo* ističe da je posmatrajući 17 slučajeva primetio na nekoliko slučajeva postojanje prednje i zadnje akcesorne veze lateralnog meniskusa, a koje su neophodno važne za mehaniku lateralnog dela kolenog zgloba. U svojoj knjizi: *Die Mechanik des Kniegelenkes*, *Meyer* smatra *lig. menisci lateralis* kao deo kapsule. *Barkow* u svojoj knjizi: *Synthesmologia* opisao je kod 9 slučajeva tri sa izraženom prednjom akcesornom vezom, a dva slučaja gde *lig. menisci lateralis* obuhvata *lig. decussatum posterius*. *Weitbrecht* u knjizi: *Historia ligamentum corporis humani* označuje *lig. menisci lateralis* kao *radix obliqua menisci lateralis*. On navodi da ovaj

koren polazi nepotpun santimetar iza fiksacionog položaja zadnjeg roga lateralnog meniskusa. Henschen C. u svome radu: *Anatomisch-physiologische Einzelheiten des Bergländerknies* opisuje da je kod stanovnika brdskih predela povećana debljina meniskusa i to naročito njihovih zadnjih delova, a što je u vezi sa specifičnim uslovima terena. Vermes Edmund: „*Ein Beitrag zu den Varietäten der Bänder im Inneren des Kniegelenkes*“ prikazuje jedan slučaj *meniscus lateralis*-a koji šalje paralelno sa *lig. decussatum anterius* vlakna na unutrašnju površinu kondila femura. U svom drugom radu: *Ein Fall von hochgradigen Anomalie im Inneren Bandapparate eines Kniegelenkes* opisuje jedan slučaj gde se *lig. menisci lateralis* nalazi ispred *lig. decussatum posterius*. Sam ligament bio je nešto jačih dimenzija (u prosjeku 7 mm). Mühsam Ismar u svome radu: *Über die Binnenbänder menschlicher Gelenke* svodi gibanja u kolenom zglobu čoveka na spiralne kretnje, koje rezultiraju iz anatomske građe zglobnih tela, a odvijaju se po čisto matematskim zakonima koje su utvrdili Arhimed, Bernouilli, Huyghens i ostali. Ta svoja zapažanja utvrdio je na sagitalnim presecima kroz zglobna tela gde je takođe primetio spiralu kao osnovnu liniju oblika. Rudolf Fick u svojoj knjizi: *Anatomie und Mechanik der Gelenke* opisuje debljinu lateralnog meniskusa (napred 4,5—5,5 mm, u sredini 5—5,5 mm, a straga 5—6 mm). Prema njegovim istraživanjima lateralni meniskus je samo u retkim slučajevima srastao sa zglobnom čaurom svuda naokolo. *Lig. menisci lateralis* je pljosnat i ima jednu gornju i donju stranu, prednji i zadnji rub. On ide najčešće zadnjom stranom *lig. decussati post.* ka femuru, a ređe nasuprot Barkowu prednjom stranom zadnje ukrštene veze. Konačno, Fick opisuje retke slučajeve gde se *lig. menisci lateralis* koga on označuje kao i Weitbrecht kosi koren lateralnog meniskusa, deli u dva tračka, od kojih jedan ide prednjom a drugi zadnjom stranom zadnje ukrštene veze ka medijalnom kondilu femura. Robert je opisao ovaj kosi koren lateralnog meniskusa kao *ligamentum menisci lateralis*. Osim toga on smatra da ova veza ne služi kao pričvrtna veza za lateralni meniskus, jer pri njegovom presecanju pričvršćenost meniskusa nije ni u čemu izmenjena. U svom drugom radu: *Mechanisches Verhalten des C-Knorpel* R. Fick ističe osnovne funkcije meniskusa opisane u klasičnim udžbenicima, ali napominje da kod lateralnog meniskusa pri kretnjama izvesnu ulogu imaju i veze ovog meniskusa, specijalno njegov kosi koren. U tom radu navodi da H. Virchow kaže da kosi koren lateralnog meniskusa sprečava iskliznuće istog preko lateralnog ruba tibiae. Henke je ustanovio na lešu da se obadva meniskusa pri fleksiji pomeraju prema nazad. To pomeranje prema Ficku iznosi preko 1 cm. Istovremeno se oba meniskusa pri pomeranju obrću oko centra svoga „C“, oko jedne vertikalne osovine, i to oba u suprotnom smeru. T. von Lanz i W. Wachsmuth u knjizi: *Praktische Anatomie* opisuju *lig. transversum genus* kao prošireni deo prednjeg pripoja medijalnog meniskusa, a koji prelazi i na lateralni meniskus. *Lig. menisci lateralis* opisuju kao tračak koji se odvađa od lateralnog ruba zadnje ukrštene veze a zrakasto urasta u zadnji rog lateralnog meniskusa. Smatra da *lig. menisci lateralis* pretstavlja

jedan oslonac za jako pokretni lateralni meniskus. Pošto ove obe veze često nedostaju smatra da je glavno učvršćenje na kosti i okolo na kapsuli u stanju da drži meniskuse u njihovom položaju. Pored toga autori ističu da meniskusi deluju oblikom i položajem kao pritisno pero, da raspoređuju energiju i regulišu u pokretu podjednaku napetost veza kolenog zgloba. Meniskusi zajedno sa vezama čine funkcionalnu celinu koja osigurava mirno kretanje. *Sieglbauer* u svojoj knjizi: *Lehrbuch der normalen Anatomie des Menschen* opisuje da je lateralni meniskus svojim širokim lateralnim obimom srasao sa zglobnom čaurom. *Lig. transversum genus* je nategnut kod unutarnje rotacije, a *lig. menisci lateralis* kod spoljašnje. Dorzalni zid kapsule je sa masnim tkivom odvojen od ukrštenih veza. *Oertel-Glees* u *Leitfaden der topographischen Anatomie* opisuje *lig. popliteum obliquum* i *lig. popliteum arcuatum* kao veze koje pojačavaju zadnji zid kapsule i smanjuju hiperekstenziju. *Lig. transversum genus* i *lig. menisci lateralis* opisuje kao veze koje su važne za pričvršćivanje lateralnog meniskusa, ističući praktičnu važnost istog kod luksacija i ruptura, *L. Testut et A. Latarjet* u *Traité d' Anatomie humaine* opisuje u većini slučajeva *lig. menisco-femoral* kao vezu koja polazi sa zadnjeg dela lateralnog meniskusa i ide ispred zadnje ukrštene veze pripajajući se na lateralnu stranu medijalnog kondila femura. Ta akcesorna veza je u svom toku spojena sa odgovarajućim vlaknima zadnje ukrštene veze, dok je u nekim slučajevima ona potpuno izolovana. Pored ove prednje akcesorne veze može se prema ovim autorima sresti i zadnja akcesorna veza, koja ide zadnjom stranom *lig. decussati post.* *Rauber-Kopsch* u udžbeniku: *Lehrbuch und Atlas der Anatomie des Menschen* opisuje *lig. menisci lat.* kao snažni ali ponekad izolovani tračak koji je sa zadnjom ukrštenom vezom spojen. Oba meniskusa su spojena sa jednom vrlo varijabilnom vezom koju oni označuju kao *lig. transversum genus*. I kod ostalih klasičnih udžbenika nalazimo neslaganja u pogledu ovih veza, bilo da se radi o morfologiji ili topografiji istih.

#### Metoda rada

Metoda rada se sastoji u pažljivoj i sistematskoj disekciji kolenog predela. Rezom koji je prolazio u gornjem delu na granici srednje i donje trećine nadkolenice, a u donjem delu na granici gornje i srednje trećine potkolenice dobili smo preparat kolenog predela. U središnjoj liniji ovog preparata načinili smo rez na prednjoj i zadnjoj strani i pristupili odvajanju kože sa potkožnim tkivom i elementima pazeći da fascije ostanu intaktne. Nakon toga smo očistili obe fascije trudeći se pritom da ne oštetimo veze koje sprema pojačavaju zglobnu čauru, a koje su srasle sa fascijalnim omotačima. Rezom kroz medijalnu liniju pažljivo odvojimo mišiće od fascije. Potom pristupimo otklanjanju masnog tkiva i sadržaja zadkolene jame oslobađajući u isti mah i mišiće koji ovu jamu ograničavaju. Lučnim rezom koji ide u smeru odozgo prema dolje odvajamo *m. vastus lateralis* i *m. vastus medialis* od njihovih tetivnih vlakana pridržavajući pritom tetivu *m. recti femoris*. Lateralno presecamo *tractus iliotibialis fasciae latae* služeći se kosim rezom

koji ide od medijalno i gore prema lateralno i dole dopirući do visine zglobne rskavice lateralnog kondila femura. Zatim presecajući tetivu *m. bicipitis femoris* iznad njegovog pripoja pristupamo disekciji lateralnog dela zglobne čaure oslobađajući ovaj deo kapsule od ostataka fascijalnih omotača. Sa medijalne strane odvojimo tetivu *m. adductor magnus*-a od njegovog pripoja na butnoj kosti kao i tetive *pes anserinus*-a. Na zadnjoj strani ovog preparata pažljivom disekcijom otprepariramo obe glave *mm. gastrocnemii*, presecajući ih iznad njihovog polazišta na kapsuli kao i *m. plantaris*. Pritom se trudimo da sa unutrašnje strane ne otvorimo *bursa capitis medialis m. gastrocnemii*. *M. semimembranaceus* presecamo 4 cm. iznad početka njegovih tetivnih vlakana, a potom pažljivom disekcijom pristupamo prepariranju zadnjeg zida zglobne čaure prikazujući *lig. popliteum obliquum* i *lig. popliteum arcuatum*. Vađenjem masnog tkiva iz šupljina koje postoje među vlaknima *lig. popliteum obliquum*-a prepariramo *ushodna kosa*, *transverzalna* i *descendentna vertikalna vlakna* ove veze kao i ona vlakna koja nastaju ukrštavanjem vlakana *lig. popliteum obliquum*-a i *lig. popliteum arcuatum*-a u donjem delu. Odvajanjem ostataka masnog tkiva zadkolene jame kao i *a. genus mediae* pristupamo ograničavanju gornjeg i donjeg polja kapsule, koja nije na tim mestima pojačana sa vezama. Lučnim rezom koji ide odozgo i lateralno prema dolje i medijalno odvajamo *m. soleus* od kostiju i pritom oslobađamo zadnji zid međukoštane opne od mišića koji polaze sa iste.

Odvajanje *m. popliteus*-a vršimo pažljivo presecajući ga 1 cm medijalno od *lig. popliteum arcuatum*-a i štiteći pritom *bursa m. poplitei*. Sa prednje strane ovog preparata odvojimo mišiće prednje i lateralne grupe mišića potkolena, a koji polaze sa ovih delova kostiju. Potom pristupamo prepariranju prednjeg zida *membranae interossee* kao i oslobađanju kolateralnih veza prvo sa medijalne a zatim sa lateralne strane. Spređa pažljivom disekcijom prikažemo *retinacula patellae* koji pojačavaju ovaj zid kapsule. Pridržavajući rukom tetivu *m. recti femoris* lučnim rezom sa medijalne i lateralne strane otvaramo zglob spređa i produžujemo rez do u visinu gornjeg ruba oba meniskusa. Povlačeći tetivu *m. recti femoris* kao i čašicu prema dole otvorili smo zglob sa prednje strane. Pažljivim odvajanjem masnih nabora i presecanjem sinovijalnog nabora kapsule pristupamo oslobađanju *lig. transversum genus*-a izolujući prvo njegov srednji deo, a potom medijalni i lateralni, pazeći pritom na njegova vlakna koja odlaze u kapsulu. Ukoliko ne postoji *lig. transversum genus* trudimo se da pronađemo njegov lateralni deo kao i vezu koju on šalje na *lig. decussatum anterius*. Posle toga oslobodimo prednju ukrštenu vezu i gornji deo zadnje ukrštene veze. Otvaranje zgloba sa zadnje strane iziskivalo je vrlo pažljivu disekciju naročito u predelu zadnjeg dela lateralnog meniskusa. Stoga smo vertikalnim rezom presekli početni deo *lig. popliteum obliquum*-a kao i medijalni zid fibroznog sloja kapsule i podizali ih prema lateralnoj strani oslobađajući masno tkivo koje leži između fibroznog i sinovijalnog sloja i koje u srednjem delu služi kao jastuče ovoj jakoj vezi. Odvajanje fibroznog

sloja zajedno sa vlaknima *lig. popliteum obliquum*-a vršili smo do mesta gde se ukrštaju vertikalna silazna vlakna *lig. popliteum obliquum*-a i lučna *lig. popliteum arcuatum*-a preparirajući na ovom mestu deo zadnjeg zida lateralnog meniskusa koji je tu srastao sa kapsulom tj. sa oba sloja čaure. Posebno smo se trudili da isprepariramo početni deo *lig. menisci lateralis*-a prikazujući vlakna koja mu dolaze od kapsule kao i ona fibrozna vlakna koja on šalje na zadnju ukrštenu vezu. Zatim smo pristupili odvajanju sinovijalnog sloja kapsule podižući ga od medijalne prema lateralnoj strani i oslobađajući pritom *lig. menisci lateralis* u njegovom gornjem delu, a potom sledeći njegov tok prema zadnjem delu lateralnog meniskusa prikazujemo ovu vezu u celini. U isti mah smo pomicanjem zadnje ukrštene veze prema medijalnoj strani proveravali postojanje prednjeg kraka ove veze, a koji ide ispred zadnje ukrštene veze na izvesnim preparatima. Disekovanje ovog prednjeg kraka vršili smo presecanjem prednje ukrštene veze po sredini i izolovanjem ovog kraka na celom toku. Otvarajući *bursa m. poplitei* posmatrali smo njen odnos prema lateralnom meniskusu kao i odnos sinovijalne opne kako u predelu same burze tako i u predelu kanala kojim prolazi tetiva *m. poplitei*. U isti mah smo posmatrali odnos lateralnog meniskusa prema prednjem i lateralnom delu zglobne čaure. Skidanjem kapsule sa oba kondila butne kosti kao i sa meniskusa pristupamo posmatranju *lig. menisci lateralis*-a kao i *lig. transversum genus*-a pri raznim kretnjama u zglobu trudeći se da pritom zapazimo njihove međusobne funkcionalne odnose kao i sadejstvo sa pojedinim delovima ukrštenih veza. Da bi mogli u potpunosti posmatrati ponašanje ovih veza pri kretnjama u zglobu, vršili smo još i na pojedinim preparatima uzdužni raspil butne kosti služeći se rezom koji ide nešto lateralno od srednje linije, a koji u donjem delu ne oštećuje veze kolennog zgloba. Osim toga smo proveravali ponašanje ovih veza pri raznim kretnjama na tek otvorenim zglobnim šupljina, ali smo prethodno u pojedinim slučajevima izolovali ove veze.

### Naša istraživanja

Na proučavanjih 100 preparata kolennog zgloba, uzetih bez izbora, trudili smo se da ispitamo prvo, morfološki izgled zadnjeg zida zglobne čaure kao i veze koje je pojačavaju. Neslaganje autora u opisu ovog dela zglobne čaure kao i prilično oskudni podaci u literaturi o sopstvenim vlaknima kapsule u ovom predelu, pretstavljaju poseban interes u obradi zadnjeg zida čaure s naročitim osvrtom na njen odnos prema zadnjem delu lateralnog meniskusa kao i početnom delu *lig. menisci lateralis*-a. Paralelno sa razmatranjem morfološkog izgleda zadnjeg zida kapsule detaljno smo ispitali na ovom materijalu i masno tkivo koje leži između fibroznog i sinovijalnog sloja i koje nam daje impresiju masnih jastučića analogno *corpora adiposa articuli cubiti*. Potom smo proučavali lateralni meniskus s obzirom na njegov izgled, debljinu njegovog zida kao i njegovo ponašanje pri raznim kretnjama u zglobu. Napokon smo opisali veze lateralnog meniskusa i prema raznolikostima, zapaženim pri disekciji, svrstali smo svih proučavanjih 100 preparata

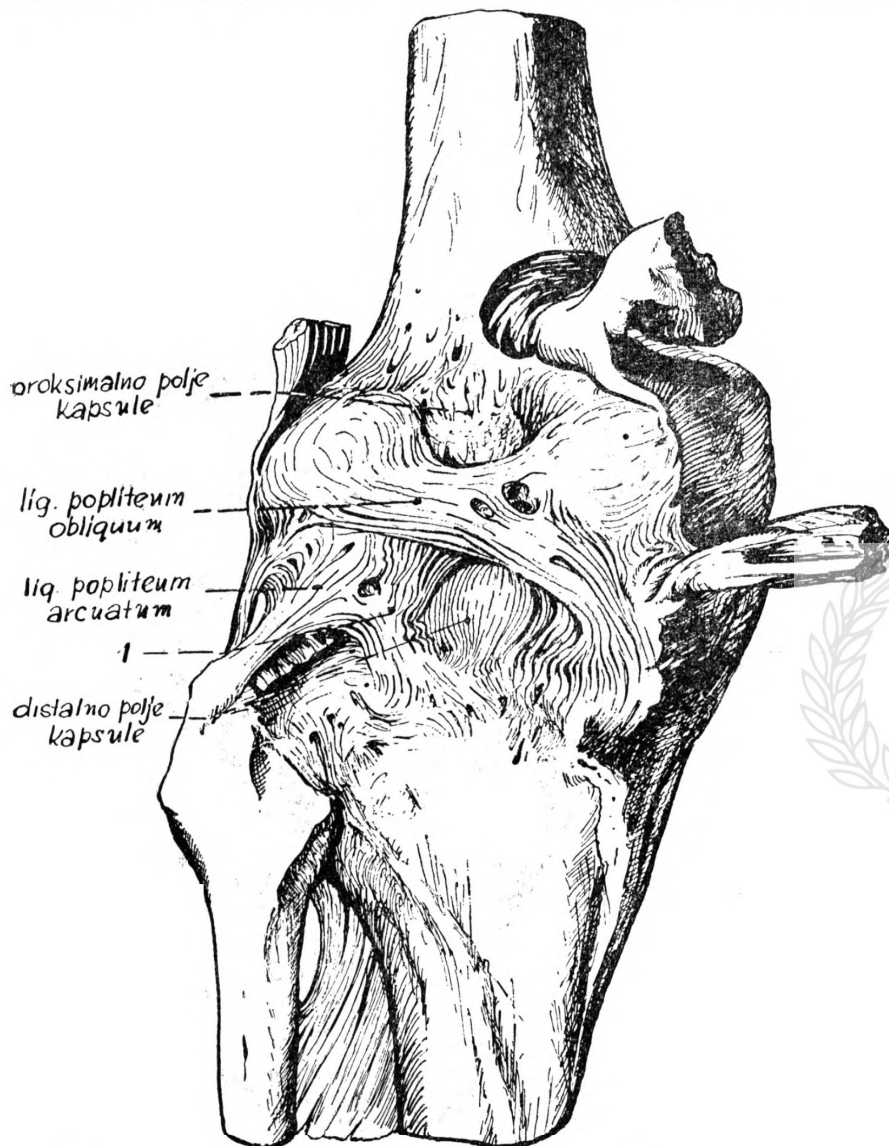
kolenog zgloba u četiri grupe, ispitujući kod svake pojedine grupe morfologiju i topografiju veza lateralnog meniskusa kao i njihov funkcionalni značaj. U slučajevima gde nismo našli *lig. menisci lateralis* nalazili smo redovno prednji krak za koji predlažemo naziv *lig. menisci lateralis accessorius ventralis*. I na kraju smo kod nekih slučajeva gde nedostaje *lig. transversum genus* nalazili njegov lateralni deo, koji polazi od prednjeg kraja lateralnog meniskusa i pričvršćuje se najvećim delom svojih vlakana u prednjem delu fossae intercondylicaee tibiae ispred prednje ukrštene veze, a manjim delom vlakana prelazi u *lig. decussatum anterius*. U onim pak slučajevima gde ne postoji ni ovaj lateralni krak, *lig. transversum genus*-a prikazali smo uvek izražen *lig. menisci lateralis accessorius ventralis* pored izraženog *lig. menisci lateralis*-a.

#### Zadnji zid zglobne čaure (sl. 1)

Fibrozni sloj kapsule je pojačan sa tetivnim vlaknima *mm. gastrocnemii*, *m. semimembranaceus*-a i sa *lig. popliteum arcuatum* i sprečava hiperekstenziju. U predelu oba kondila femura fibrozni sloj je pojačan sa snažnim tetivnim vlaknima oba *mm. gastrocnemii*. Sa lateralnog epicondila femura kao i sa tetivnih vlakana lateralne glave *m. gastrocnemii* polazi *lig. popliteum arcuatum* čiji je *retinaculum* pojačan u svom početnom delu sa tetivnim vlaknima *m. poplitei* a završava se na capitulum fibulae. Ova veza pojačava lateralni deo zadnjeg zida zglobne čaure i sa svog srednjeg dela šalje lučni snop vlakana koja se ukrštavaju sa vertikalnim silaznim vlaknima *lig. popliteum obliquum*-a. Između kondila zglobnu čauru pojačavaju snažna tetivna vlakna *m. semimembranacei* koja su opisana kao *lig. popliteum obliquum*. Ova veza se proteže od medijalne strane prema lateralnom kondilu femura pojačavajući kapsulu u srednjem delu i ukrštavajući se u predelu lateralnog kondila sa tetivnim vlaknima lateralne glave *m. gastrocnemii*. Prema pravcu prostiranja, vlakna ove veze možemo podeliti na: *ascendentna kosa* koja polaze od medijalne strane prema lateralnom kondilu butne kosti, pojačavajući kapsulu u predelu između oba kondila, a svojim uzlaznim vlaknima ograničavaju gornje (proksimalno) polje kapsule sa lateralne strane; *transverzalna* vlakna idu od medijalne strane prema lateralnom kondilu femura ukrštavajući se sa tetivnim vlaknima lateralne glave *m. gastrocnemii* i napokon, *silazna vertikalna vlakna* koja su slabije izražena u početku same veze, a naročito su izražena u srednjem delu *lig. popliteum obliquum*-a. Ova silazna vertikalna vlakna polaze skoro od srednjeg dela transverzalnog kraka *lig. popliteum obliquum*-a te spuštajući se prema dole, ukrštaju se sa lučnim vlaknima *lig. popliteum arcuatum*-a usled čega je kapsula na ovom mestu naročito zadebljana. Između pojedinih snopova *lig. popliteum obliquum*-a kao i krakova *lig. popliteum arcuatum*-a nalaze se šupljine ispunjene masnim tkivom. Iznad i medijalno od uzlaznih vlakana *lig. popliteum obliquum*-a, a između gornjih delova oba kondila nalazi se proksimalno polje čaure gde čaura nije pojačana sa pomenutim vezama i poseduje svoja sopstvena fibrozna vlakna.



Ispod transversalnog kraka nalazi se približno četverouglasto distalno polje, gde takođe kapsula ne poseduje veze koje je pojačavaju. Ovo distalno polje je ograničeno gore sa donjim rubom transversalnog kraka *lig. popliteum obliquum*-a, lateralno sa ukrštenim

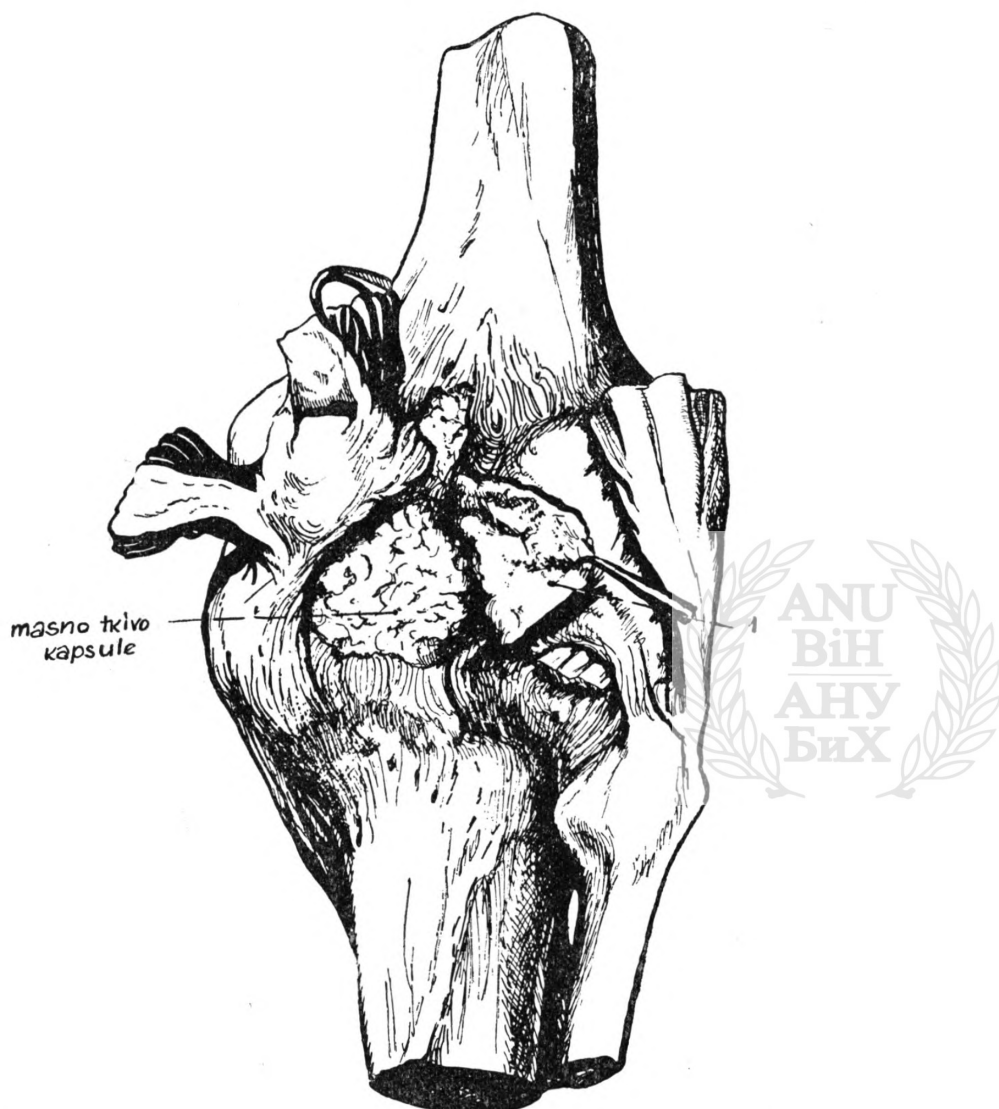


Sl. 1. — 1. ukrštena vlakna *lig. popliteum obliquum*-a i *lig. popliteum arcuatum*-a

vlaknima *lig. popliteum obliquum*-a i *lig. popliteum arcuatum*-a, medijalno sa silaznim vlaknima početnog dela *lig. popliteum obliquum*-a, a prema dole njen fibrozni sloj prelazi u periost tibiae.

Presecanjem vlakana *lig. popliteum obliquum*-a i fibroznog sloja čaure vertikalnim rezom uz medijalni kondil butne

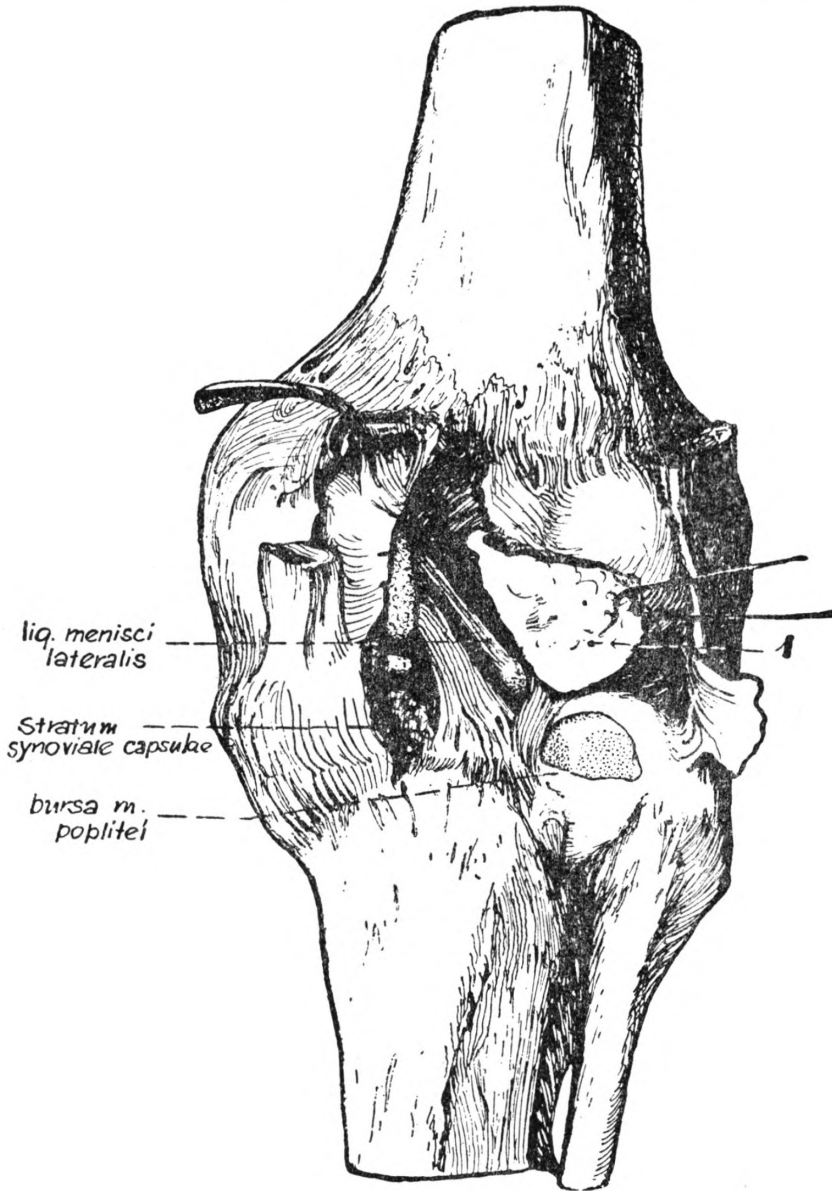
kosti pristupamo podizanju fibroznog sloja kapsule zajedno sa vezama koje ga pojačavaju. Prilikom odvajanja fibroznog sloja, pažljivom disekcijom od medijalne strane prema lateralnoj, otkrivamo između fibroznog i sinovijalnog sloja kapsule masne jastučice, koji



Sl. 2. — 1. prebačen na lateralnu stranu fibrozni sloj čaure sa ligamentoznim pojačanjima

po svom položaju odgovaraju *corpora adiposa articuli cubiti* i to na fleksornoj strani homolognog ekstremiteta. Srednje masno jastuče (sl. 2) je najbolje izraženo i nalazi se u predelu lig. popliteum obliquum-a te imamo impresiju kao da ovo jastuče služi pomenutoj vezi. S druge strane, pošto ispunjava prostor između fibroznog i

sinovijalnog sloja, svakako ima važnu funkciju pri pomeranju fibroznog sloja kapsule pod dejstvom *m. semimembranaceus*-a. U predelu gornjeg (proksimalnog) i donjeg (distalnog) polja čaure nalazi se slabije izraženo masno tkivo koje nije oštro ograničeno od



Sl. 3. — 1. prebačen na lateralnu stranu fibrozni sloj čaure sa ligamentoznim pojačanjima

srednjeg masnog jastučeta. Masno tkivo postavljeno ispod fibroznog sloja ima vezu sa masnim tkivom nadkolene jame i sa masnim tkivom koje oblaže ukrštene veze.

Pažljivom disekcijom od medijalne strane prema lateralnoj, oslobađamo *lig. menisci lateralis* kao i donji deo zadnje strane zadnje ukrštene veze i gornji deo prednje ukrštene veze (sl. 3). Pritom se trudimo da sačuvamo ukrštena vlakna koja su zajednička za *lig. popliteum obliquum* i *lig. popliteum arcuatum* jer je na ovom mestu kapsula potpuno srasla sa odgovarajućim delom zadnje strane *menisci lateralis-a*. Otkrivajući zadnji rog lateralnog meniskusa i otvarajući bursu *m. poplitei*, koju pritom ograničimo, pristupamo posmatranju odnosa lateralnog meniskusa prema zgloboj čauri, a posle skidanjem sinovijalnog sloja sa onih delova gde meniskus nije srastao sa fibrozim slojem kapsule pristupamo obradi morfologije lateralnog meniskusa sa posebnim osvrtom na njegove veze i njihov funkcionalni značaj.

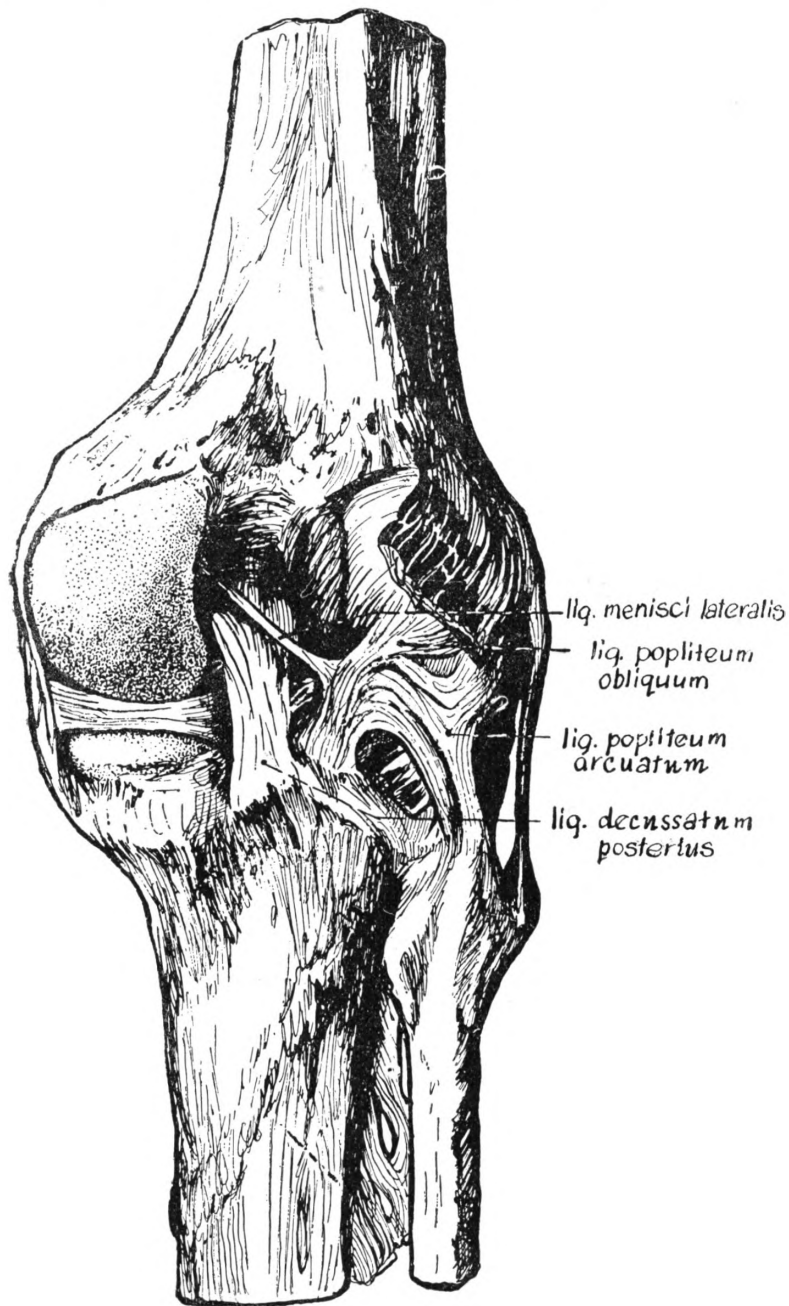
### *Meniscus lateralis*

*Meniscus lateralis* ima oblik slova „C” i pretstavlja jako pokretnu tvorevinu u odnosu na medijalni meniskus. Spređa i lateralno do *lig. collaterale fibulare* lateralni meniskus je potpuno srastao sa kapsulom, dok u predelu poplitealnog žljeba i *bursae m. poplitei* on nije srastao sa zgloboj čaurom. U slučajevima komunikacije *bursae m. poplitei* sa tibiofibularnim zgloboj lateralni meniskus je potpuno srastao sa kapsulom svuda naokolo sem u predelu poplitealnog žljeba gde je srastao samo sa sinovijalnim slojem čaure. Na svom zadnjem delu 1 cm iza fiksacionog položaja zadnjeg roga srastao je lateralni meniskus sa kapsulom koju u ovom delu pojačavaju ukrštena vlakna *lig. popliteum obliquum-a* i *lig. popliteum arcuatum-a* (sl. 3 i 4). Deo lateralnog meniskusa koji je srastao sa kapsulom 1 cm iza fiksacionog položaja zadnjeg roga iznosi do 1 cm širine, tako da na ovom mestu u odnosu na početak *lig. menisci lateralis-a* nastaje jedan fibrozni čvor od koga polaze vlakna u tri smeru: prvo, jedan fibrozni snop polazi ka početnom delu *lig. menisci lateralis-a* stvarajući kao jedno uporište za početni deo ove veze (sl. 5); drugi snop vlakana prelazi na zadnju stranu *lig. decussatum posterius-a*, dok se vertikalna vlakna spuštaju prema dole ograničavajući distalno polje kapsule sa lateralne strane. Lateralni meniskus je debljine: spređa 5,2 mm mereći na prednjem ispupčenom kraju, odakle polazi *lig. transversum genus*, na najispupčenijem delu lateralnog obima 7,7 mm dok na zadnjem delu 1 cm iza fiksacionog položaja zadnjeg roga on je debeo 6,3 mm. Zanimljivo je da se primeti da smo u toku obrade svih slučajeva zapazili nekoliko naročito izraženih meniskusa čije su se dimenzije kretale od 10—14 mm. Kod naročito izraženih meniskusa za pazili smo i jače izražene veze kao i postojanje dvostrukih veza koje polaze sa zadnjeg dela lateralnog meniskusa.

### *Lig. menisci lateralis*

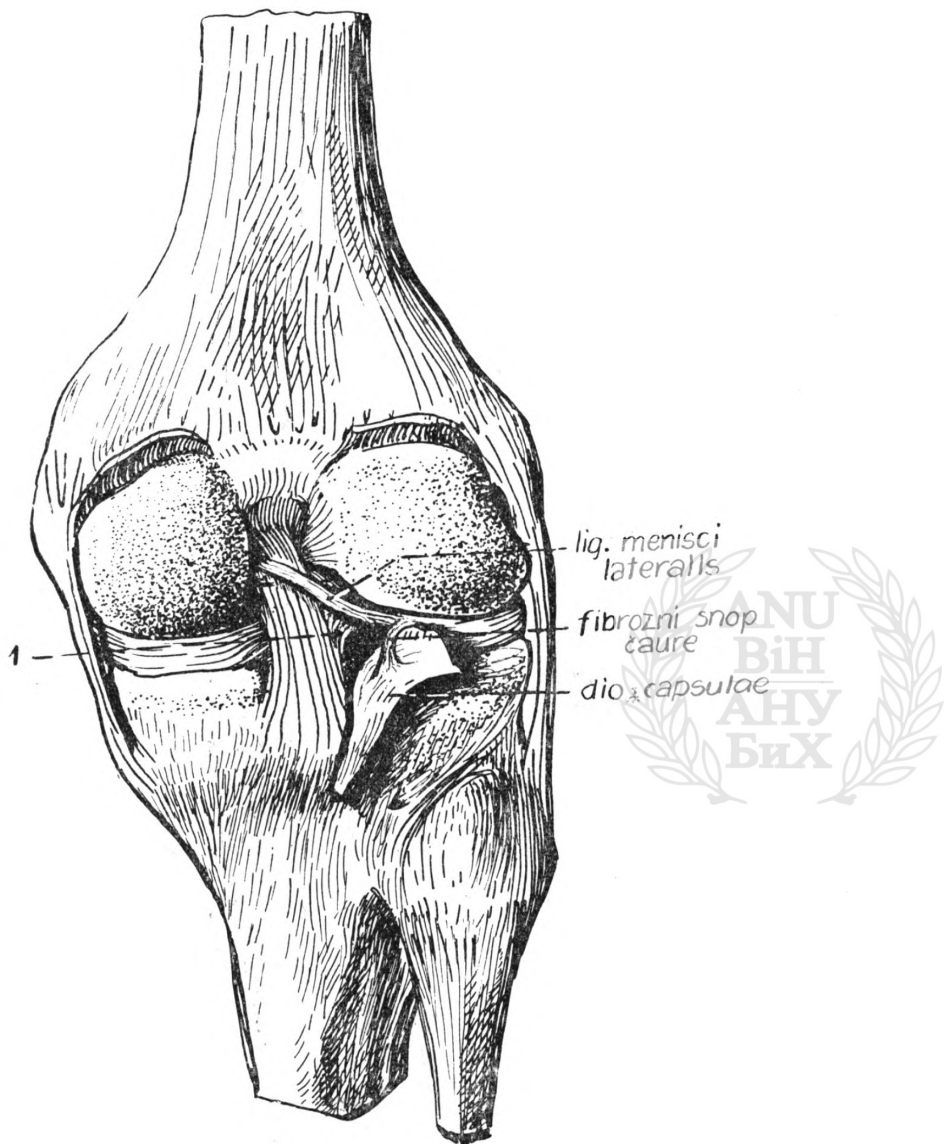
*Lig. menisci lateralis* ima izgled jedne vrpce, koja polazi od zadnjeg dela lateralnog meniskusa 1 cm iza fiksacionog položaja njegovog zadnjeg roga i proteže se u kosom smeru, prislonjena uz

zadnju stranu *lig. decussatum posterius*-a. Ova veza se pripaja svojim gornjim delom na lateralnoj strani medijalnog kondila femura. *Lig. menisci lateralis* je sastavljen iz vlakana koja su naročito u srednjem delu izuvijana jedna oko drugih. Na njegovom početnom delu završava se jedan fibrozni snop koji mu šalje kapsula,



Sl 4.

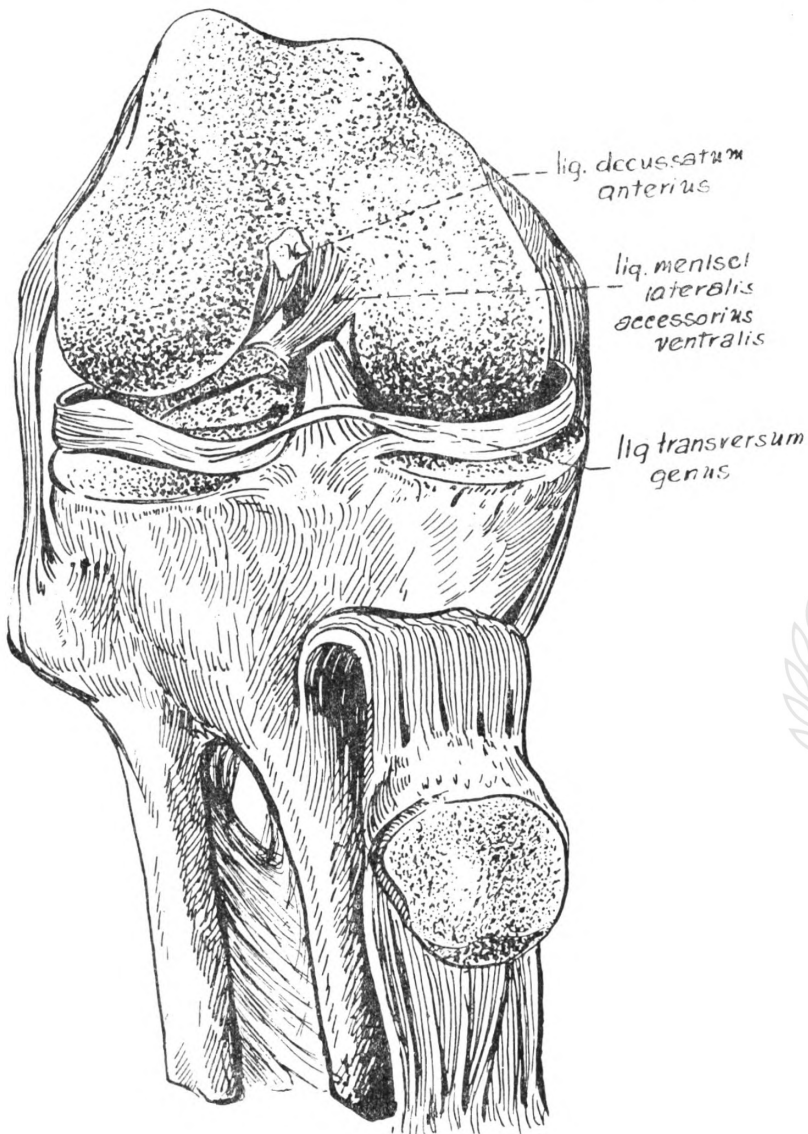
a koji najverovatnije služi za osiguranje uporišta same veze (sl. 5). Od zadnjeg dela meniskusa sa koga polazi *lig. menisci lateralis* odlaze kosa vlakna na lateralni rub zadnje ukrštene veze, a ispod



Sl. 5. — 1. Fibrozni snop koji ide od lateralnog meniskusa na *lig. decussatum posterius*

ovih odlaze sa meniskusa transverzalna vlakna za prednju stranu zadnje ukrštene veze. Ova vlakna možemo prikazati povlačeći zadnju ukrštenu vezu prema medijalnoj strani (sl. 7). Na zadnjem delu

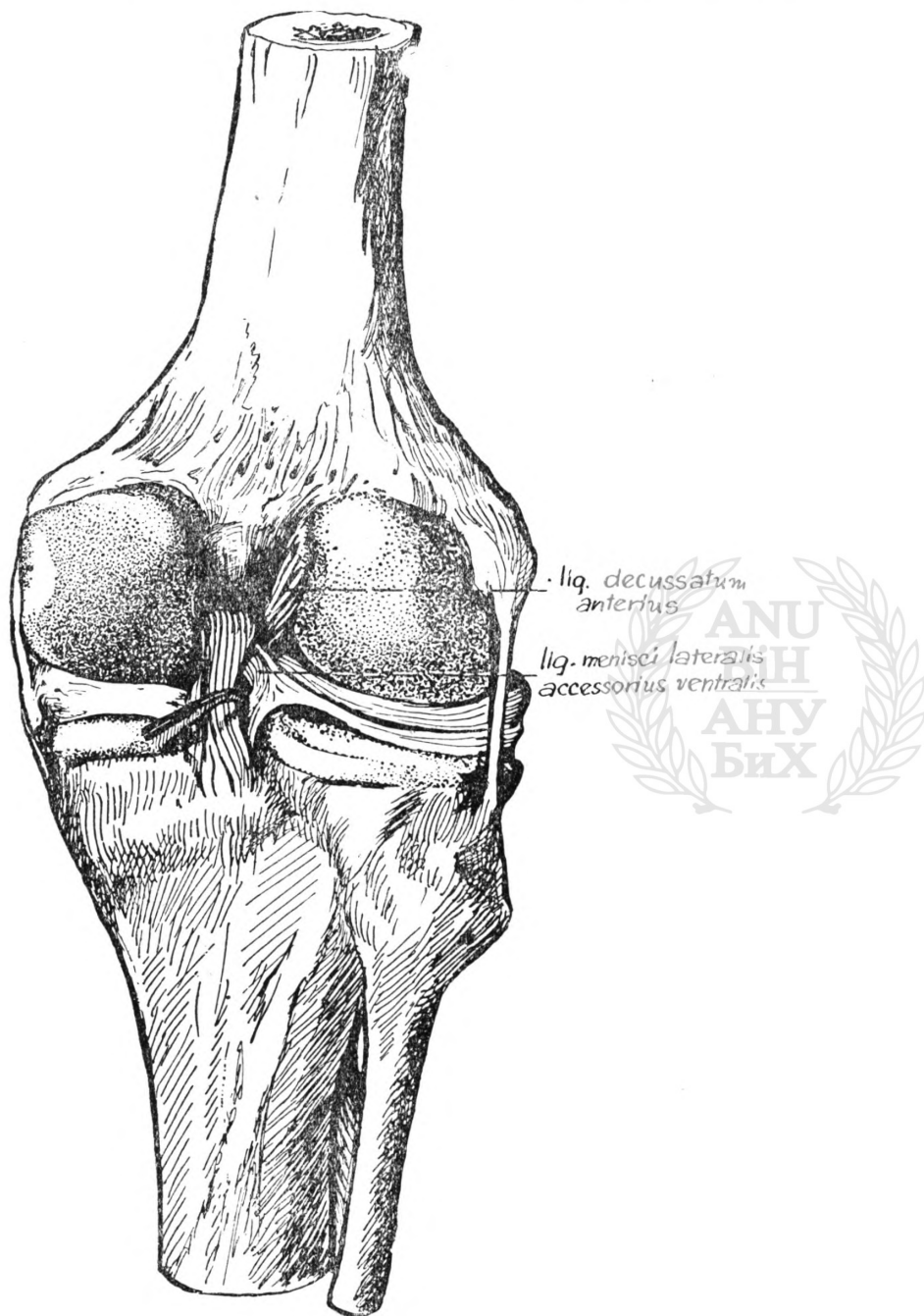
lateralnog meniskusa sa koga polazi *lig. menisci lateralis* zapažamo sledeće: a) fibrozni snop koji ide od kapsule na početni deo *lig. menisci lateralis*-a; b) snop vlakana koji ide na zadnju stranu *lig. decussatum post.* a pripada takođe kapsuli; c) kosa i transverzalna



Sl. 6.

vlakna koja idu od lateralnog meniskusa na zadnju ukrštenu vezu i najzad; d) vertikalna silazna vlakna koja sa lateralne strane ograničavaju distalno polje kapsule. Na proučavanih 100 preparata kolennog zgloba našli smo 66 slučajeva sa izraženim *lig. menisci lateralis* dok kod 34 slučajeva nismo našli ovu vezu. Kod ovih 34 slučajeva našli

smo prednji akcesorni krak za koji predlažemo naziv *lig. menisci lateralis accessorius ventralis*. Taj prednji krak polazi oko 0,5 cm iza fiksacionog položaja zadnjeg roga lateralnog meniskusa i ide u ko-



Sl. 7.



som smeru prednjom stranom zadnje ukrštene veze spajajući se u najvećem broju slučajeva u svom gornjem delu sa *lig. decussatum posterius*. Osim toga smo na proučavanim preparatima našli 5 slučajeva sa izraženom duplom vezom. U ovim slučajevima radilo se o dobro izraženim meniskusima kao i ostalim vezama kolenog zgloba.

### *Lig. transversum genus*

Prednje delove oba meniskusa spaja jedna poprečna veza troglastog izgleda na svojim krajevima a cilindričnog izgleda u sredini. U predelu svog lateralnog pripoja vlakna ove veze se rasiplju i prelaze u fibrozni sloj kapsule tako da je *lig. transversum genus* na ovom delu pojačan. Od proučavanih 100 preparata kolenog zgloba našli smo 70 slučajeva sa izraženim *lig. transversum genus*. Kod 16 slučajeva nismo našli ovu vezu, a uspeali smo da na 14 slučajeva prikazemo lateralni krak *lig. transversum genus*-a, koji se jednim delom pričvršćuje u *fossa intercondylica tibiae*, a drugim manjim delom svojih vlakana prelazi u *lig. decussatum anterius*.

Radi boljeg proučavanja mogli bi učestalost ovih veza na proučavanih 100 preparata kolenog zgloba tabelarno predstaviti na sledeći način:

1) <i>lig. menisci lateralis</i> postoji u	66% slučajeva
2) <i>Lig. menisci lateralis accessorius ventralis</i> u	50% slučajeva
3) <i>Lig. transversum genus</i> smo našli u	70% slučajeva
4) Lateralni krak <i>lig. transversum genus</i> -a u	14% slučajeva
5) Bez <i>lig. transversum genus</i> -a smo imali	16% slučajeva
6) <i>Lig. menisci lateralis</i> i <i>lig. transversum genus</i> zajedno u	50% proučavanih slučajeva.

Iz ovog bi mogli zaključiti da smo imali približno kod jedne trećine slučajeva odstupanje bilo u nedostatku *lig. transversum genus*-a ili *lig. menisci lateralis*-a.

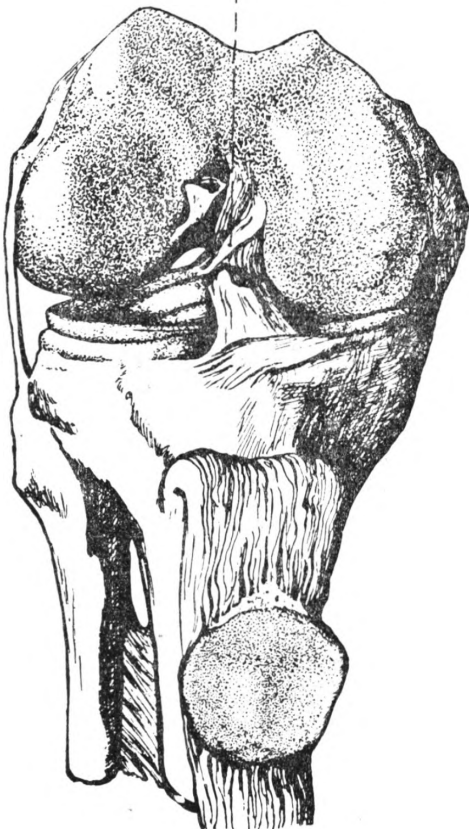
Proučavajući 100 preparata kolenog zgloba zapazili smo da se veze nadopunjuju i zamenjuju. Na osnovu morfoloških i topografskih raznolikosti izdvojili smo četiri grupe varijeteta veza lateralnog meniskusa ispitujući pritom i njihov funkcionalni značaj.

Prva grupa: izražene su obe veze (*lig. transversum genus* i *lig. menisci lateralis*). Ova grupa obuhvata 50% obrađenih slučajeva. *Lig. transversum genus* se pri raznim kretnjama u zglobu (obična fleksija i ekstenzija, fleksija sa unutrašnjom i spoljnom rotacijom) ponaša kao prednji deo *lig. decussatum anterius*-a. On je prema tome zategnut kod ekstenzije i fleksije sa unutrašnjom rotacijom, a olabavljen je kod obične fleksije i fleksije sa spoljašnjom rotacijom. *Lig. menisci lateralis* je zategnut kod ekstenzije i fleksije sa spoljašnjom rotacijom, a olabavljen je kod suprotnih kretnja. *Lig. menisci lateralis* se prema tome ponaša kao zadnji deo zadnje ukrštene veze (sl. 4, 5, sk. 1).

Druga grupa: U ovu grupu spadaju slučajevi gde nije izražen *lig. menisci lateralis*, ali postoji *lig. menisci lateralis accessorius*

*ventralis* kao i *lig. transversum genus* (sl. 6, 7). Ovakav tip veza smo našli kod 20% slučajeva. *Lig. menisci lateralis accessorius ventralis* se ponaša pri kretanjama kao prednji deo zadnje ukrštene veze, a *lig. transversum genus* kao prednji deo prednje ukrštene veze. Prema tome *lig. menisci lateralis accessorius ventralis* je zategnut kod obične fleksije i fleksije sa unutrašnjom rotacijom, a olabavljen je kod ekstenzije i fleksije sa spoljnom rotacijom. *Lig. transversum genus* je zategnut kod ekstenzije i unutrašnje rotacije, a olabavljen kod obične fleksije i fleksije sa spoljašnjom rotacijom (skica br. 2).

*lig. menisci lateralis accessorius ventralis*



Sl. 8. — Bez *lig. transversum genus* presječen *lig. decussatum anterius*

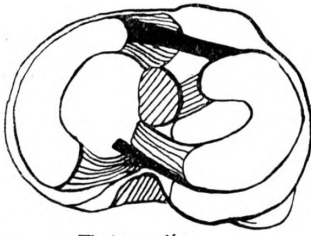
*Treća grupa:* U ovu grupu smo izdvojili slučajeve koji ne poseduju *lig. transversum genus*, a imaju pored *lig. menisci lateralis*-a izražen *lig. menisci lateralis accessorius ventralis* (sl. 8, 9). Ovakav tip veza lateralnog meniskusa smo zapazili kod 16% slučajeva. *Lig. menisci lateralis* je zategnut kod ekstenzije i spoljašnje rotacije i odgovara zadnjem delu zadnje ukrštene veze. *Lig. menisci lateralis accessorius ventralis* je zategnut kod fleksije i unutrašnje rotacije i odgovara prednjem delu zadnje ukrštene veze (sk. 3).

*Četvrta grupa:* Ovu grupu sačinjavaju slučajevi lateralnog meniskusa kod kojih je izražen lateralni krak *lig. transversum genus*-a kao i *lig. menisci lateralis accessorius ventralis* (sl. 10). Kod 14% proučavanih slučajeva našli smo izražene ove veze i posmatrali njihovo funkcionalno ponašanje pri običnoj ekstenziji, fleksiji kao i pri rotacionim kretanjima u zglobo.

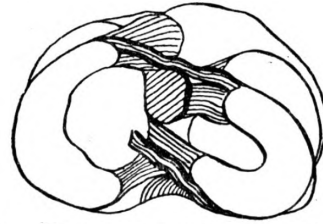
Lateralni krak *lig. transversum genus*-a je zategnut kod ekstenzije i unutrašnje rotacije, o olabavljen kod fleksije i spoljašnje rotacije sa fleksijom. *Lig. menisci lateralis accessorius ventralis* je zategnut kod fleksije i fleksije sa unutrašnjom rotacijom. Pri ekstenziji i fleksiji sa spoljašnjom rotacijom ova veza je olabavljena. (sk. 4).

#### *Funkcionalni značaj veza lateralnog meniskusa*

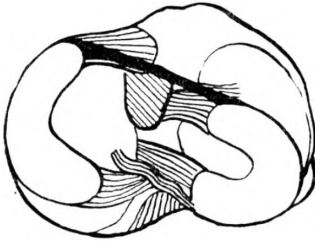
Na osnovu rezultata dobivenih proučavanjem 100 preparata kolenog zgloba, svrstanih u četiri grupe s obzirom na morfologiju i



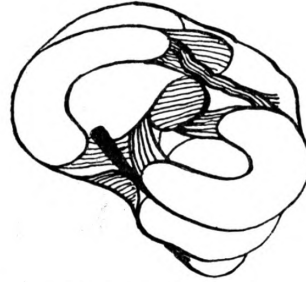
a) Ekstenzija  
završna rotacija 5°



b) Potpuna fleksija bez  
rotacije

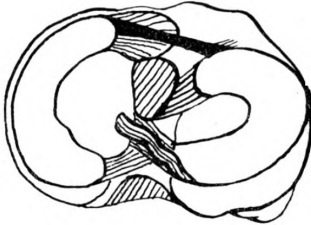


c) Fleksija 90°  
unutrašnja rotacija 10°

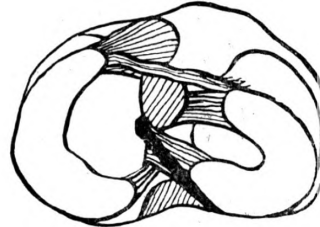


d) Fleksija 90°  
vanjska rotacija 42°

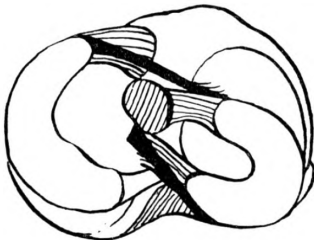
Skica 1



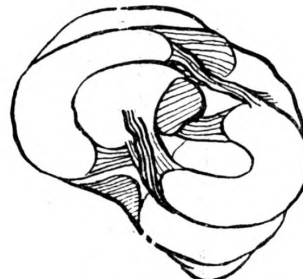a) Ekstenzija  
završna rotacija 5°



b) Potpuna fleksija  
bez rotacije



c) Fleksija 90°  
unutrašnja rotacija

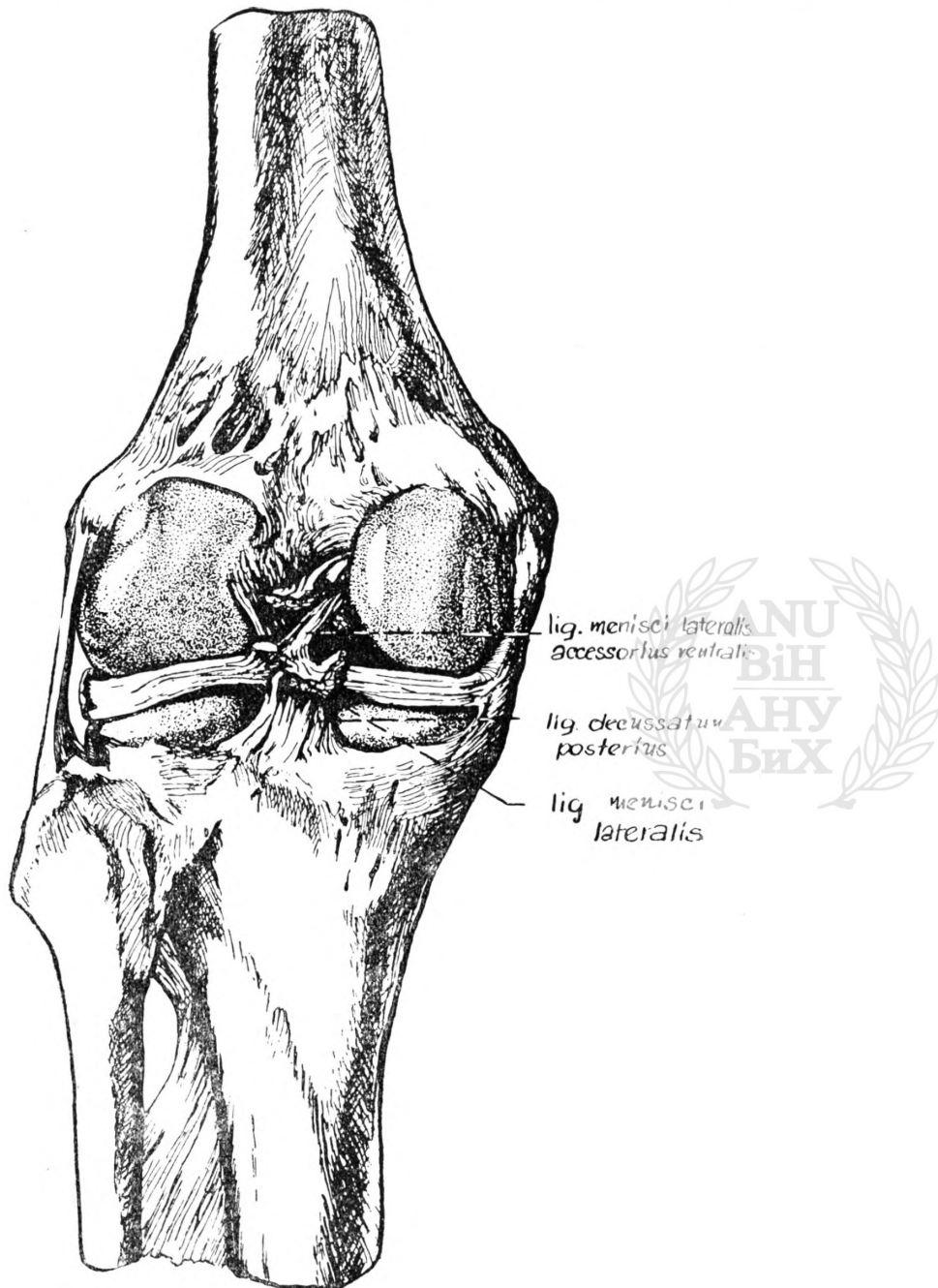


d) Fleksija 90°  
vanjska rotacija 42°

Skica 2

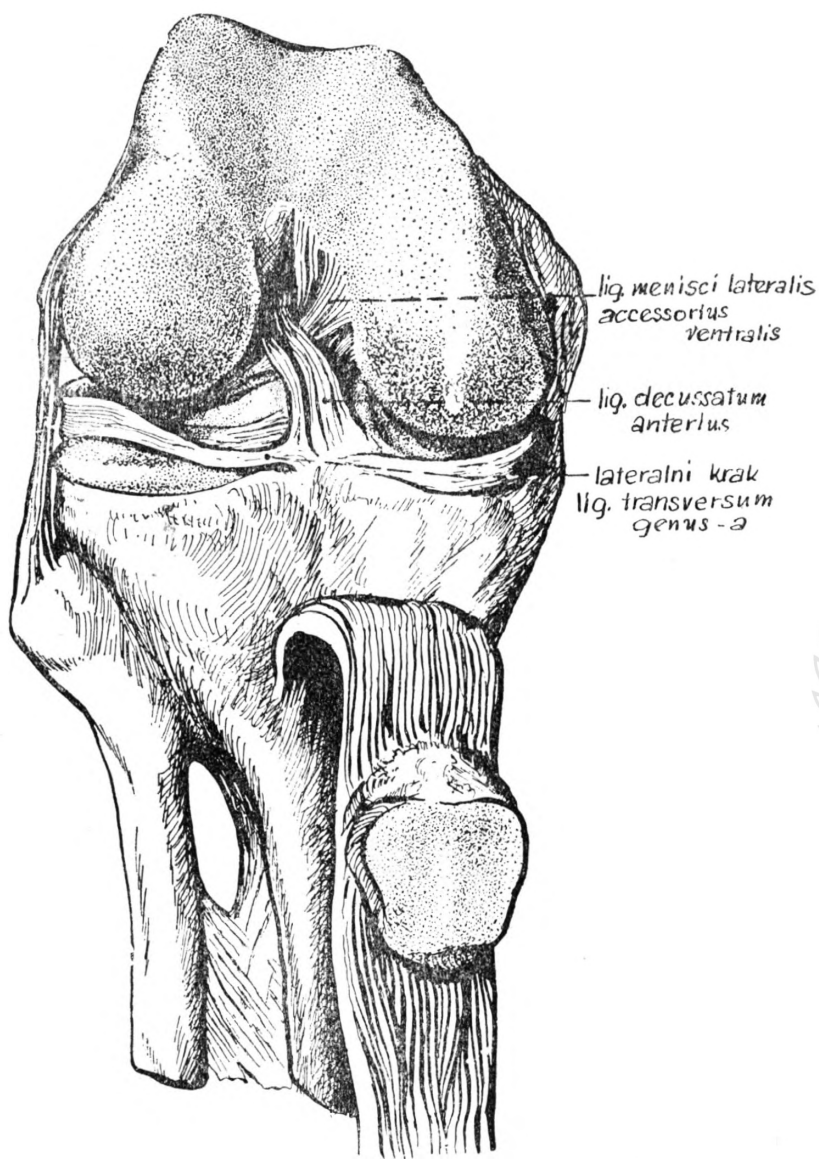


topografske odnose veza lateralnog meniskusa, mogli bi konstatovati da su *lig. transversum genus* i *lig. menisci lateralis* kao neki regulatori amplituda kretanja lateralnog meniskusa po zglobnoj plohi



Sl. 9.

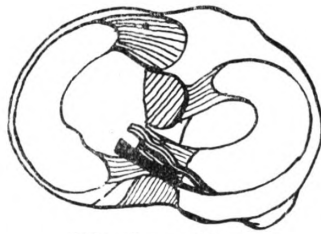
*tibiae*. Pošto *ligg. decussata* osiguravaju kontakt zglobnih tela, a meniskusi uklanjaju inkongruenciju među zglobnim telima to je neophodno da veze koje regulišu amplitudu kretanja lateralnog me-



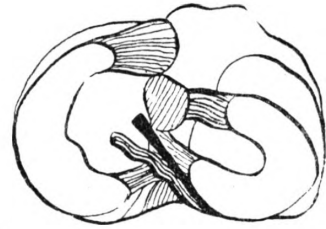
Sl. 10.

niskusa imaju funkcionalno sadejstvo sa ukrštenim vezama. Zbog toga smo i zapazili da se *lig. transversum genus* ponaša, pri raznim kretanjama u zglobu, kao prednji deo *lig. decussatum anterius*-a, a

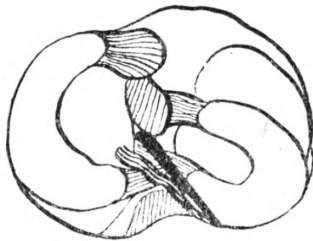




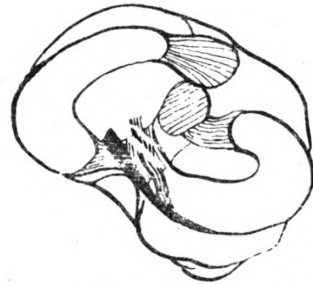
a) Ekstenzija  
završna rotacija  $5^\circ$



b) Potpuna fleksija  
bez rotacije

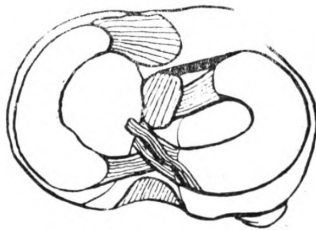


c) Fleksija  $90^\circ$   
unutrašnja rotacija  $10^\circ$

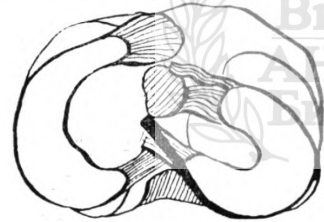


d) Fleksija  $90^\circ$   
vanjska rotacija  $42^\circ$

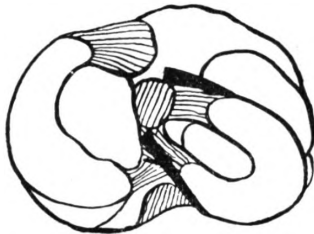
Skica 3



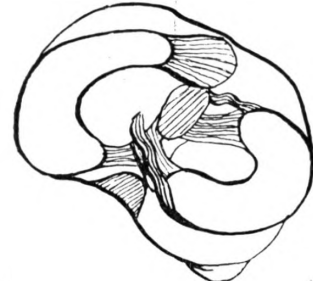a) Ekstenzija  
završna rotacija  $5^\circ$



b) Potpuna fleksija bez  
rotacije



c) Fleksija  $90^\circ$   
unutrašnja rotacija  $10^\circ$



d) Fleksija  $90^\circ$   
vanjska rotacija  $42^\circ$

Skica 4

*lig. menisci lateralis* kao zadnji deo *lig. decussatum posterius-a*. *Lig. menisci lateralis accessorius ventralis* odgovarao bi prema tome prednjem delu zadnje ukrštene veze. Veze lateralnog meniskusa zajedno sa kapsulom pričvršćenom na zadnjem delu lateralnog meniskusa, predstavljaju po našem mišljenju *sistem poluga* koje svojim uzajamnim dejstvom ravnomerno raspoređuju sile elasticiteta. Ako imamo ovo u vidu čnda se jasno može uočiti razlog zbog kojeg pri nedostatku jedne veze imamo izraženu drugu, koja donekle kompenzira funkciju one veze koja nije izražena. Smatramo, osim toga, da ove veze nisu primarne u fiksaciji lateralnog meniskusa, koji je inače dobro učvršćen pomoću svojih pripoja u međukondiloidnoj jami *tibiae* kao i pomoću kapsule. Pošto su ove veze regulatori amplituda kretanja lateralnog meniskusa, smatramo da je njihov funkcionalni značaj osobito izražen kod hiperekstenzije i rotacionih kretanja u kolenom zglobu.

## ZAKLJUČAK

Na osnovu naših istraživanja na 100 preparata kolenog zgloba, uzetih bez izbora, došli smo do sledećih rezultata:

1) Zadnji zid zglobne čaure je pojačan sa *lig. popliteum obliquum* i *lig. popliteum arcuatum*, a proksimalno i distalno od transversalnog kraka *lig. popliteum obliquum-a* nalaze se delovi kapsule koji nisu pojačani sa pomenutim vezama.

a) *Lig. popliteum obliquum* je tetivni izdanak *m. semimembraceus-a* i njegova vlakna delimo prema pravcu prostiranja na: *uzlazna kosa*, *transverzalna* i *silazna vertikalna*, koja se ukrštavaju sa lučnim vlaknima *lig. poplitei arcuati* i na mestu ukrštanja kapsula je zadebljana. *Uzlazna kosa* vlakna polaze od medijalne strane prema lateralnom kondilu femura ograničavajući u predelu medijalnog zida ovog kondila *proksimalno polje kapsule* sa lateralne strane. *Transverzalna* vlakna se protežu od medijalne strane prema lateralnoj ukrštajući se u predelu lateralnog kondila femura sa tetivnim vlaknima lateralne glave *m. gastrocnemius-a*. *Silazna vertikalna* vlakna polaze od srednjeg dela transversalnog kraka *lig. popliteum obliquum-a* i ukrštaju se sa lučnim vlaknima *lig. popliteum arcuatum-a*.

b) *Lig. popliteum arcuatum* polazi sa lateralnog epicondila femura i sa tetivnih vlakana lateralne glave *m. gastrocnemii*, a njegov *retinaculum* koji je pojačan sa tetivnim vlaknima *m. popliteus-a*, završava na *capitulum fibulae*.

c) *Proksimalno polje kapsule* nije pojačano sa pomenutim vezama, a ograničeno je sa lateralne strane uzlaznim i sa donje strane transversalnim vlaknima *lig. popliteum obliquum-a*. Sa medijalne strane ovo polje kapsule je ograničeno čaurom koja prekriva medijalni kondil butne kosti, a koja je pojačana sa tetivnim vlaknima medijalne glave *m. gastrocnemius-a*. Prema gore fibrozni sloj čaure prelazi u periost femura.

d) *Distalno polje kapsule*, gde takođe nema ligamentoznih pojačanja, ograničeno je sa lateralne strane ukrštenim vlaknima *lig.*

*popliteum obliquum*-a i *lig. popliteum arcuatum*-a, sa gornje strane transversalnim krakom *lig. popliteum obliquum*-a, sa medijalne strane početnim silaznim vlaknima *lig. popliteum obliquum*-a, prema dole fibrozni sloj čaure prelazi u *periost tibiae*.

e) Masno tkivo, koje leži između fibroznog i sinovijalnog sloja kapsule je naročito izraženo ispod transversalnog kraka *lig. popliteum obliquum*-a, a slabije u predelu proksimalnog i distalnog polja čaure. Prema položaju masno tkivo odgovara *corpora adiposa articuli cubiti*, a prema izgledu daju nam impresiju masnih jastučića koji imaju vezu sa masnim tkivom zadkolene jame i sa masnim tkivom koje oblaže ukrštene veze.

f) Fibrozni sloj kapsule šalje, sa mesta ukrštanja vlakana *lig. popliteum obliquum*-a i *lig. popliteum arcuatum*-a, snopove vlakana koji idu u tri smeru i čine kao jedan fibrozni čvor u predelu 1 cm iza fiksacionog položaja zadnjeg roga lateralnog meniskusa. Jedan fibrozni snop ide ka početku *lig. menisci lateralis*-a stvarajući kao uporište za ovu vezu. Drugi snop vlakana ide na zadnju stranu zadnje ukrštene veze, treći deo kapsule je pojačan sa ukrštenim vlaknima i spušta se prema dole ograničavajući distalno polje kapsule sa lateralne strane.

2) *Meniscus lateralis* ima oblik slova „C”, debljine: spreda 5,2 mm, lateralno 7,7 mm, a na zadnjem delu 6,3 mm. Spreda i lateralno do *lig. collaterale fibulare* on je potpuno srastao sa kapsulom, a u predelu poplitealnog žljeba i *bursae m. poplitei* ovaj meniskus nije srastao sa zglobnom čaurom. 1 cm iza fiksacionog položaja njegovog zadnjeg roga lateralni meniskus je srastao sa kapsulom koja je pojačana na širini od 1 cm sa ukrštenim vlaknima *lig. popliteum obliquum*-a i *lig. popliteum arcuatum*-a. U slučaju komunikacije *bursae m. poplitei* sa tibio-fibularnim zglobom lateralni meniskus je potpuno srastao sa kapsulom svuda naokolo, osim u predelu poplitealnog žljeba.

3) *Lig. menisci lateralis* polazi od zadnjeg dela lateralnog meniskusa 1 cm iza fiksacionog položaja njegovog zadnjeg roga i ide u kosom smeru prislonjen uz zadnju ukrštenu vezu ka lateralnoj strani medijalnog kondila femura gde se pripaja. Na svom početku ova veza prima snop vlakana od kapsule, a lateralni meniskus sa ovog dela šalje fibrozna kosa vlakna za lateralni rub *lig. decussatum posterius* i transversalna vlakna za prednju stranu zadnje ukrštene veze. *Lig. menisci lateralis* smo našli u 66% slučajeva, a zajedno sa *lig transversum genus* u 50% slučajeva. Kod jako dobro izraženih meniskusa (10—14 mm) našli smo i dvostruke veze na njegovoj zadnjoj strani. U nedostatku *lig. menisci lateralis* (34%) našli smo prednji krak koji označujemo kao *lig. menisci lateralis accessorius ventralis*, a koji u dve trećine obradenih slučajeva polazi 0,5 cm iza fiksacionog položaja zadnjeg roga lateralnog meniskusa i ide prednjom stranom zadnje ukrštene veze, spajajući se sa vlaknima ove veze u njenom gornjem toku. U jednoj trećini slučajeva ova veza je potpuno izolovana i prolazi ispred zadnje ukrštene veze, pripajajući se ispod pripoja *lig. decussatum posterius*-a na lateralnoj strani medijalnog kondila butne kosti.



4) *Ligamentum transversum genus* spaja prednje krajeve oba meniskusa i ima izgled vrpce u srednjem delu, dok je na svojim pripojima trouglastog izgleda. Na svom lateralnom delu ova veza šalje fibrozna vlakna u kapsulu te je time pojačan lateralni pripoj *lig. transversum genus*-a. Izražen je u 70% slučajeva. Kod 16% slučajeva nismo našli ovu vezu, a u 14% slučajeva našli smo izražen lateralni krak ove veze. Lateralni krak *lig. transversum genus*-a se većim delom svojih vlakana pričvršćuje u međukondiloidnoj jami tibiae, a manjim delom vlakana prelazi u *lig. decussatum anterius*.

5) Veze lateralnog meniskusa deluju, prema našem mišljenju, kao neki regulatori amplituda kretanja ovog meniskusa. Pošto *ligg. decussata* osiguravaju kontakt zglobnih tela, a meniskusi uklanjaju inkongruenciju među zglobnim telima, to je neophodno da veze, koje regulišu amplitude kretanja lateralnog meniskusa, imaju funkcionalno sadejstvo sa ukrštenim vezama. Zbog toga smo i primetili da kod ekstenzije, obične fleksije i fleksije sa unutrašnjom rotacijom, *lig. transversum genus* se ponaša kao prednji deo *lig. decussatum anterius*-a a *lig. menisci lateralis* kao zadnji deo zadnje ukrštene veze. *Lig. menisci lateralis accessorius ventralis* se ponaša kao prednji deo zadnje ukrštene veze. Veze koje idu od kapsule prema lateralnom meniskusu na njegovom zadnjem delu 1 cm iza fiksacionog položaja njegovog zadnjeg roga, deluju kao sistem poluga i zajedno sa ostalim vezama lateralnog meniskusa, ravnomerno raspoređuju sile elastičnosti. Zbog toga smo i primetili da kod nedostatka jedne veze imamo izraženu drugu koja donekle kompenzira onu koja nedostaje. Osim toga funkcionalni značaj veza lateralnog meniskusa je osobito naznačen kod hiperekstenzija kao i kod rotacionih kretanja u kolonom zglobu.

H. Hadžiselimović:

## THE BANDS OF THE LATERAL MENISCUS

### S U M M A R Y

On the basis of examination of 100 mixed preparations of the knee-joint, we have come to the following conclusions:

1. — The posterior surface of the articular capsule is strengthened by the *lig. popliteum obliquum* and the *lig. popliteum arcuatum*, the parts of the capsule not strengthened by the bands being situated proximally to and distally from the transverse expansion of the oblique popliteal ligament.

(a) The *lig. popliteum obliquum* is a fasciculus derived from the tendon of the *Semimembranosus*. From the direction they branch out in, the fibres of the oblique popliteal ligament can conveniently be divided into (1) the *oblique upward*, (2) the *transverse* and (3) the *vertical downward* ones, all of which intersect with the arcuated fibres of the *lig. poplitei arcuati*, the capsule showing a thickening at the point of intersection. The *oblique upward fibres* proceed from the medial side in the direction of the lateral condyle of the femur, laterally delimiting the *proximal portion of the capsule* in the medial surface of the condyle. The *transverse fibres* run from the medial to the lateral side to intersect the tendon fibres of the lateral head of the *m. gastrocnemius* near the lateral condyle of the femur. The *vertical downward fibres* arise from the medial part of the transverse expansion of the oblique popliteal ligament and cross with the arcuated fibres of the arcuate popliteal;

(b) The *lig. popliteum arcuatum* arises from the lateral epicondyle of the femur and tendon fibres of the lateral head of the *m. gastrocnemius*, its *retinaculum* — strengthened by the tendon fibres of the *m. popliteus* — ending at the *capitulum fibulae*;

(c) The proximal portion of the capsule not being strengthened by any of the bands mentioned consists, laterally, of the upward and, below, of the transverse fibres of the oblique popliteal ligament. Medially, this portion is delimited by the capsule that covers the medial condyle of the thigh-bone, which is strengthened by the tendon fibres of the medial head of the *m. gastrocnemius*. The fibrous layer of the capsule passes upward to the periosteum of the femur;

(d) The distal portion of the capsule, where strengthening bands are equally lacking, is represented, laterally, by the crossed fibres of the oblique and arcuate popliteal ligaments, above by the transverse prolongation of the oblique popliteal, medially by the initial descending fibres of the *lig. popliteum obliquum*, and below, the fibrous layer of the capsule passes downward to the *periosteum tibiae*;

(e) The fat tissue between the fibrous and synovial layers of the capsule is particularly marked below the transverse expansion of the oblique popliteal ligament, and less so around the proximal and distal portions of the capsule. By its position, the fatty tissue corresponds to *corpora adiposa articuli cubiti*; its outward appearance, however, is rather suggestive of pads of fat associated with the fatty tissue of the popliteal fossa and that invests the cruciate ligaments;

(f) The fibrous layer of the capsule sends off, from the point of intersection of the oblique and arcuate popliteal fibres, fasciculi or sheaves of fibres that proceed in 3 directions to form a kind of fibrous knot situated 1 cm behind the fixed position of the posterior end of the lateral meniscus. One fasciculus passes to the starting point of the *lig. menisci lateralis* forming a sort of fulcrum for this band. Another fasciculus of fibres passes to the posterior side of the posterior cruciate ligament, and the third part of the capsule is strengthened by the cross-fibres and descends downward, thus laterally delimiting the distal portion of the capsule.

2. The lateral meniscus is in the shape of the letter C, its thickness being 5.2, 7.7, and 6.3 mm in front, laterally and at the posterior end respectively. In front and laterally as far as the *lig. collaterale fibulare*, it blends completely with the capsule; in the portion of the popliteal groove and *bursae m. poplitei*, however, it not blends with the capsule. At a distance of 1 cm from the fixed position of its posterior end, the lateral meniscus blend with the capsule which is strengthened up to 1 cm in breadth by the cruciate fibres of the oblique and arcuate popliteal ligaments. In the case of communication between the *bursae m. poplitei* and the tibiofibular joint, the lateral meniscus blends with the capsule all around except for the portion of the popliteal groove.

3. The *lig. menisci lateralis* starts from the posterior part of the lateral meniscus, 1 cm behind the attached position of its posterior end, and passes obliquely, contiguous to the posterior cruciate, to the lateral side of the medial condyle of the femur where it connects. In its initial part, this band receives a fasciculus of fibres from the capsule, the lateral meniscus sending off here fibrous oblique threads to the lateral border of the *lig. decussatum posterius* as well as transverse fibres to the anterior side of the posterior cruciate ligament. The lateral meniscus ligament was present in 66 p.c. of our cases, and in 50 p.c. of cases was found together with the *lig. transversum genu*. Moreover, with the markedly pronounced menisci twofold bands were also found on its posterior side. Where the lateral meniscus was lacking (34 p.c.) the presence of an anterior prolongation established which we have designated as the *lig. menisci lateralis accessorius ventralis*; it proceeds, in two thirds of the cases examined, 0.5 cm behind the attached position of the posterior horn of the lateral meniscus and passes along the anterior side of the posterior cruciate joining the fibres of this ligament in its upper course. In one third of the cases this band is completely isolated and passes in front of the posterior cruciate connecting below the attachment of the *lig. decussatum posterius* at the lateral side of the medial condyle of the thigh-bone.

4. The *lig. transversum genu* connects the anterior ends of the two menisci; its central part looks rather like a ribbon, while the attached parts have the appearance of a triangle. This band sends off from its lateral part fibrous threads which pass into the capsule, thus strengthening the lateral attachment of the *lig. transversum genu*. It was present and clearly noticeable in 70 p.c. of our cases. The band was lacking in 16 p.c. of the cases; 14 p.c. of the cases showed a lateral prolongation of the *lig. transversum genu* which is attached to the intercondyloid fossa of the tibia by the major part of its fibres, the rest of the fibres passing into *lig. decussatum anterius*.

5. The ligaments of the lateral meniscus function, in our opinion, in the manner of amplitude regulators of its movements. Since the *ligg. decussata* establish and ensure the contact with articular bodies, and seeing that the menisci are concerned with the removal of incongruities of the articular bodies, the conclusion inevitably follows that the ligaments regulating the amplitudes of movements of the lateral meniscus must necessarily coact functionally with the cruciate ligaments. Hence it is that we have observed the fact that in cases of extensions, common flexions as well as those of internal and external rotation the *lig. transversum genu* behaves rather like the anterior part of the *lig. decussatum anterius*, whereas the *lig. menisci lateralis* functions in the manner of the posterior end of the posterior cruciate. The *lig. menisci lateralis accessorius ventralis*, however, behaves in the way of the anterior part of the posterior cruciate. The ligaments proceeding from the capsule towards the lateral meniscus and passing to its posterior end 1 cm behind the attachment of its posterior horn act in the manner of levers regulating and balancing the power of elasticity together with the other bands of the lateral meniscus. It is for this reason also that we have observed the existence of other bands that compensate to some extent the missing ones. Moreover, the functional significance of the ligaments of the lateral meniscus is particularly noteworthy in hyperextensions as well as in rotatory movements in the knee-joint.

H. Hadžiselimović:

## LES LIAISONS DU MENISQUE EXTERNE DU GENOU

### R É S U M É

En se basant sur l'étude de 100 articulations du genou, prises sans choix, nous sommes parvenus aux résultats suivants:

1. La paroi postérieure de la capsule est renforcée par le ligament poplité oblique et ligament poplité arqué, les régions de la capsule qui ne sont pas renforcées par les ligaments cités sont en position proximale et distale par rapport aux fibres transversales du ligament poplité oblique.

a) le ligament poplité oblique est un tendon récurrent du muscle demi-membraneux, constitué par des fibres ascendantes obliques, transversales, et verticales descendantes; celles-ci sont croisées par des fibres arquées du ligament poplité arqué. Les fibres abliques ascendantes se propagent du côté medial au côté lateral, en croisant au niveau du condyle externe les fibres tendineuses du jumeau externe. Les fibres verticales descendantes se portent de la partie moyenne de la branche transversale du ligament poplité oblique étant croisées par les fibres arquées du ligament poplité arqué.

b) Le ligament poplité arqué se détache de la tubérosité externe du fémur et du tendon du jumeau externe, et son *retinaculum*, renforcé par les fibres tendineuses du muscle poplité, se termine sur la tête du péroné.

c) La partie proximale de capsule n'est pas renforcée par les ligaments cités; elle est limitée latéralement par les fibres ascendantes, et du côté inférieur par les fibres transversales du ligament poplité oblique. Du côté medial, cette partie de capsule est limitée par les fibres tendineuses du jumeau interne.

d) La partie distale de capsule, sans renforcements ligamenteux, est limitée du côté lateral par les fibres croisées du ligament poplité oblique et du ligament poplité arqué, du côté supérieur par la branche transversale du



ligament poplité oblique, du côté medial par les fibres initiales descendantes du ligament poplité oblique.

e) Le corps adipeux, étant placé entre la couche fibreuse et synoviale de la capsule, est surtout développé au-dessous de la branche transversale du ligament poplité oblique, moins développée cependant dans la partie proximale et distale de capsule. D'après son aspect le corps adipeux donne impression des paquets qui sont en relation avec le corps adipeux de la fosse poplitée et celui de la couche qui tapisse les ligaments croisés.

f) De l'entrecroisement du ligament poplité oblique et du ligament poplité arqué, la capsule présente un noeud fibreux duquel se détachent des faisceaux de fibres se propageant en trois directions, 1 cm. derrière l'insertion de la corne postérieure du ménisque. Un faisceau fibreux se dirige vers lieu de naissance du ligament du ménisque lateral, formant ainsi un renforcement de celui-ci. Le deuxième faisceau de fibres se dirige vers la face postérieure du ligament croisé postérieure, le troisième descend en limitant ainsi la partie distale de capsule du côté lateral.

2. Le ménisque lateral a la forme d'une lettre »C«, d'épaisseur: en avant 5,2 mm., lateralement: 7,7 mm.; du côté postérieure: 6,3 mm. Adhéré à la capsule en avant et du côté lateral jusqu'au ligament lateral externe, le ménisque n'est adhérent pas au niveau de la fossette pour le poplité et du cul-de-sac du muscle poplité. Le ménisque lateral est adhérent à la capsule 1 cm. derrière l'insertion de sa corne postérieure. Cette partie de la capsule est renforcée à la largeur d'environ de 1 cm. par les fibres croisées du ligament poplité oblique et du ligament poplité arqué. Dans le cas de communication du cul-de-sac du muscle poplité avec l'articulation péronée-tibiale supérieure le ménisque lateral est complètement adhérent à la capsule tout au tour, sauf de la région de la fossette pour le poplité.

3. Ligament de ménisque lateral (nommé par Testut ligament menisco-fémoral) prend naissance de la portin postérieure du ménisque lateral 1 cm. derrière l'insertion de sa corne postérieure, et se dirige obliquement en haut vers la face lateral du condyle interne, en s'appuyant sur le ligament croisé postérieur. A sa naissance il reçoit un faisceau de fibres capsulaires, le ménisque lateral envoyant des fibres obliques dans le bord lateral du ligament croisé postérieur et des fibres transversales dans la face antérieure du ligament croisé postérieur. Nous avons trouvé le ligament du ménisque lateral dans 66% de cas, et coexistence avec le ligament transverse dans 50%. Chez les ménisques bien développés (10—14 mm.) nous avons trouvé des ligaments doubles à leur partie postérieure. Le ligament du ménisque lateral faisant défaut (34%), nous avons trouvé un faisceau accessoire antérieur que nous proposons de nommer *ligamentum menisci lateralis accessorius ventralis*. Dans deux tiers de cas examinés, ce faisceau accessoire antérieur prend naissance de la portion postérieure du ménisque lateral 0,5 cm. derrière l'insertion de sa corne postérieure et se dirige obliquement en haut étant appuyé sur la face antérieure du ligament croisé postérieur, en se confondant dans la partie supérieure de celui-ci. Dans un tiers de ces ce ligament conserve son indépendance jusqu'à son insertion fémoral, au-dessous de l'insertion du ligament croisé postérieur.

4. Le ligament transverse relie les cornes antérieures des deux ménisques et possède la forme d'une bandelette dans sa partie moyenne, tandis qu'aux insertions il est de forme triangulaire. De son côté lateral se détachent des fibres pour la capsule. Nous l'avons trouvé dans 70%. Nous ne l'avons pas trouvé dans 16%, dans 14% nous avons trouvé la partie lateral de ce ligament. La majorité de fibres de ce ligament s'attachent dans l'espace interglénoïdien, la minorité cependant se confond au ligament croisé antérieur.

5. Nous sommes d'avis que les liaisons du ménisque lateral ont une fonction regulatrice des amplitudes de ses mouvements. Étant donné que les ligaments croisés assurent le contact des faces d'articulations, et les ménisques éliminent l'incongruence des mêmes faces, il est nécessaire que les ligaments qui font la regulation des amplitudes du mouvements du ménisque lateral, aient la collaboration fonctionnelle avec les ligaments croisés. Nous avons remarqué que le ligament transverse se comporte comme la partie antérieure du ligament croisé antérieur et le ligament du ménisque lateral comme la partie postérieure du ligament croisé postérieur, dans le cas d'extension, de

flexion ordinaire et de flexion avec la rotation interne et externe. *Ligamentum menisci lateralis accessorius ventralis* se compare comme la partie antérieure du ligament croisé postérieur. Les liaisons fasciculées fibreuses qui prennent naissance de la capsule, en se dirigeant vers la partie postérieure du ménisque lateral, ont une fonction d'un système des leviers et ensemble avec d'autres reliures du ménisque lateral elle distribuent uniformément les forces d'élasticité. D'ou constatations de l'existence d'un autre ligament dans les cas où manquent les ligaments que l'on trouve généralement. La valeur fonctionnelle du ligament du ménisque lateral est surtout accentué dans l'hyperextension et dans les mouvements rotatoires.

H. Hadžiselimović

#### Die Bänder des lateralen Meniscus

#### ZUSAMMENFASSUNG

Auf Grund unserer Untersuchungen an 100, Wahllos herausgegriffenen Präparaten des Kniegelenks gelangten wir zu folgenden Ergebnissen:

1) Die hintere Wand der Gelenkkapsel wird durch *lig. popliteum obliquum* und *lig. popliteum arcuatum* verstärkt, und proximal und distal von der transversalen Abzweigung des *lig. popliteum obliquum* befinden sich Teile der Kapsel, die durch die erwähnten Ligamente nicht verstärkt werden.

a) Das *lig. popliteum obliquum* ist ein Sehnenläufer des *musculus semimembranaceus* und seine Fasern teilen wir je nach der Richtung, in der sie sich erstrecken, ein in: *schräg-ansteigende*, *transversale* und *vertikal-absteigende*, die sich mit den Bogenfasern des *lig. poplitei arcuati* kreuzen; am Orte der Kreuzung ist die Kapsel verdickt. Die *schräg-ansteigenden Fasern* verlaufen von der medialen Seite nach dem lateralen Condylus des Femurs, indem sie im Gebiet der medialen Wand dieses Condylus das *proximale Feld der Kapsel* von der lateralen Seite her abgrenzen. Die transversalen Fasern erstrecken sich von der medialen Seite nach der lateralen hin, wobei sie sich im Gebiet des lateralen Condylus des Femurs mit den Sehnenfasern des lateralen Kopfes des *m. gastrocnemius* kreuzen. Die *vertikal-absteigenden Fasern* gehen vom mittleren Teil der transversalen Abzweigung des *lig. popliteum obliquum* aus und kreuzen sich mit den Bogenfasern des *lig. popliteum arcuatum*.

b) Das *lig. popliteum arcuatum* geht von dem lateralen Epicondylus des Femurs und von den Sehnenfasern des lateralen Kopfes des *m. gastrocnemius* aus, und sein Retinaculum, welches durch Sehnenfasern des *m. popliteus* verstärkt wird, endet am *capitulum fibulae*.

c) Das *proximale Feld der Kapsel* wird durch die erwähnten Ligamente nicht verstärkt; begrenzt wird es von der lateralen Seite her durch aufsteigende, von der unteren Seite durch transversale Fasern des *lig. popliteum obliquum*. Von der medialen Seite her wird dieses Feld der Kapsel durch die Kapsel selbst begrenzt, die den medialen Condylus des Schenkelknochens bedeckt und die durch Sehnenfasern des medialen Kopfes des *m. gastrocnemius* verstärkt wird. Nach oben geht die fibröse Schicht der Kapsel in die Beinhaut des Femurs über.

d) Das *distale Feld der Kapsel*, wo es ebenfalls keine ligamentösen Verstärkungen gibt, wird von der lateralen Seite durch gekreuzte Fasern des *lig. popliteum obliquum* und des *lig. popliteum arcuatum* begrenzt, von der oberen Seite her durch die transversale Abzweigung des *lig. popliteum obliquum*, von der medialen Seite her durch die eben einsetzenden absteigenden Fasern des *lig. popliteum obliquum*, nach unten hin geht dann die fibröse Schicht der Kapsel in die Beinhaut der Tibia über.

e) Das *Fettgewebe*, das zwischen der fibrösen und der synovialen Schicht der Kapsel liegt, kommt besonders unterhalb der transversalen Abzweigung des *lig. popliteum obliquum* zum Ausdruck, schwächer aber im Gebiet des proximalen und distalen Feldes der Kapsel. Der Lage nach entspricht das Fettgewebe den *corpora adiposa articuli cubiti*, dem Aussehen nach macht

es den Eindruck von Fettpolstern, die mit dem Fettgewebe der hinteren Kniekehle und mit dem Gewebe, das die Kreuzbänder bedeckt, in Verbindung stehen.

f) Die fibröse Schicht der Kapsel sendet vom Kreuzungspunkt der Fasern des *lig. popliteum obliquum* und des *lig. popliteum arcuatum* Faserbündel, aus, die in drei Richtungen verlaufen und einen fibrösen Knoten im Gebiet 1 cm. hinter der fixierten Lage des hinteren Horns des lateralen Meniscus bilden. Ein Faserbündel verläuft zum Anfang des *lig. menisci lateralis*, indem es dieses zum Stützpunkt für diese Verbindung macht. Ein zweites Faserbündel verläuft nach der Rückseite des rückwärtigen Kreuzbandes hin, der dritte Teil der Kapsel wird durch gekreuzte Fasern verstärkt und fällt nach unten hin ab, wobei er das distale Feld der Kapsel von der lateralen Seite her abgrenzt.

2) Der *Meniscus lateralis* hat die Form des Buchstabens „C“ mit einer Stärke von: vorn 5,2 mm, lateral 7,7 mm und am rückwärtigen Teil 6,3 mm. Vorn und lateral bis zum *lig. collaterale fibulare* ist er vollkommen mit der Kapsel verwachsen, aber im Gebiet der poplitealen Furche und der *bursa poplitei* ist dieser Meniscus nicht mit der Kapsel verwachsen. Ein Zentimeter hinter dem Fixierungspunkt seines Hinterhorns ist der laterale Meniscus mit der Kapsel verwachsen, die eine Breite bis zu 1 cm verstärkt wird durch die gekreuzten Fasern des *lig. popliteum obliquum* und des *lig. popliteum arcuatum*. Im Falle einer Kommunikation der *bursa m. poplitei* mit dem tibiofibularen Gelenk ist der laterale Meniscus mit der Kapsel rundherum, ausgenommen das Gebiet der poplitealen Furche, verwachsen.

3) Das *lig. menisci lateralis* geht aus vom rückwärtigen Teil des lateralen Meniscus, 1 cm hinter dem Fixierungspunkt seines Hinterhorns, und verläuft in schräger Richtung angelehnt an das rückwärtige Kreuzband, zur lateralen Seite des medialen Kondylus des Femurs hin, wo es einmündet. Zu Anfang nimmt diese Verbindung ein Faserbündel von der Kapsel auf, und der laterale Meniscus entlässt von diesem Teil aus fibröse, schräge Fasern zum lateralen Rand des *lig. decussatum posterius* und transversale Fasern zur Vorderseite des rückwärtigen Kreuzbandes hin. *Lig. menisci lateralis* haben wir bei 66% der Fälle vorgefunden, u. zw. gemeinsam mit *lig. transversum genus* in 50% der Fälle. Bei gut ausgeprägten Meniscen (10—14 mm) fanden wir auch doppelte Bänder an seiner rückwärtigen Seite. Bei Fehlen des *lig. menisci lateralis* (34%) fanden wir eine vordere Abzweigung, die wir als *lig. menisci lateralis accessorius ventralis* bezeichnen, und die in zwei Drittel der bearbeiteten Fälle 0,5 cm hinter dem Fixierungspunkt des hinteren Horns des lateralen Meniscus ihren Ausgang nimmt und an der Vorderseite des rückwärtigen Kreuzbandes verläuft, wobei sie sich mit den Fasern dieses Bandes in seinem oberen Verlauf vereint. Bei einem Drittel der Fälle ist dieses Band völlig isoliert und verläuft vor dem hinteren Kreuzband, indem es sich unterhalb der Einmündung des *lig. decussatum posterius* in die laterale Seite des medialen Condylus des Oberschenkelknochens selbst damit verbindet.

4) Das *lig. transversum genus* verbindet die vorderen Bezirke beider Menisken und hat das Aussehen einer Schnur im Mittelteil, während es an seinen Einmündungen dreieckig erscheint. In seinem lateralen Teil entsendet dieses Band fibröse Fasern in die Kapsel, so dass dadurch die laterale Verknüpfung des *lig. transversum genus* verstärkt wird. Das kommt in 70% der Fälle zum Ausdruck. Bei 16% der Fälle fanden wir diese Verbindung nicht vor und bei 14% der Fälle fanden wir die ausgeprägte laterale Abzweigung dieses Bandes. Die laterale Abzweigung des *lig. transversum genus* heftet sich mit dem grösseren Teil ihrer Fasern an die zwischenkondyloide Grube der Tibia und mit dem kleineren Teil der Fasern geht sie in das *lig. decussatum anterius* über.

5) Die Bänder des lateralen Meniscus wirken, unserer Meinung nach, irgendwie als Regulatoren der Bewegungsamplituden dieses Meniscus. Da die *lig. decussata* den Kontakt der Gelenkkörper sichern und die Menisken die Inkongruenz zwischen den Gelenkkörpern beseitigen, so müssen unumgänglich die Bänder, die die Amplituden der Bewegungen des lateralen Meniscus regulieren, funktionelle Mitwirkung mit den Kreuzbändern haben. Deshalb haben wir auch bemerkt, dass sich bei der Extension, bei der gewöhnlichen Flexion- und der Flexion mit innerer und äusserer Kreiselung das *lig. transversum*

*genus* verhält wie der vordere Teil des *lig. decussatum anterius*, und das *lig. menisci lateralis* wie der hintere Teil des rückwärtigen Kreuzbandes. Das *lig. menisci lateralis accessorius ventralis* verhält sich wie der vordere Teil des hinteren Kreuzbandes. Die Bänder, die von der Kapsel nach dem lateralen Meniscus d. h. zu seinem rückwärtigen Teil, 1 cm hinter dem Fixierungspunkt des Hinterhorns reichen, wirken als Hebelsystem und verteilen gemeinsam mit den anderen Bändern des lateralen Meniscus gleichmässig die Kräfte der Elastizität. Deshalb haben wir auch bemerkt, dass wir beim Fehlen des einen Bandes das andere ausgeprägt finden, das eben das fehlende Band kompensiert. Ausserdem ist die funktionäle Bedeutung der Bänder des lateralen Meniscus besonders betont bei Hyperextensionen und bei kreiselnden Bewegungen im Kniegelenk.

#### L I T E R A T U R A

- 1) *Barkow*: Syndesmologia
- 2) *Fick R.*: Anatomie und Mechanik der Gelenke, Handbuch der Anatomie, Bd. 2/1—1 str. 354—360
- 3) *Fick R.*: Anatomie und Mechanik der Gelenke, Handbuch der Anatomie, Bd. 2/1—3. str. 521—593
- 4) *Henschen C.*: Anatomisch-physiologische Einzelheiten des Bergländerknies, Anatomischer Bericht, Bd. 19, str. 110
- 5) *Kazzander G.*: Osservazioni sull'anatomia dell'articolazione del dinocchio nell'uomo, Anatomischer Anzeiger Bd. 11 str. 33—41
- 6) *Lanz und Wachsmuth*: Praktische Anatomie, 1 bd. Bein und Statk
- 7) *Meyer*: Die Mechanik des Kniegelenks
- 8) *Mühsam Ismar*: Über die Binnembänder Menschlicher Gelenke, Anatom. Anzeiger, Bd. 54, str. 19—22
- 9) *Oertel-Glees*: Leitfaden der topographischen Anatomie
- 10) *Rauber—Kopsch*: Lehrbuch und Atlas der Anatomie des Menschen
- 11) *Sieglbauer*: Lehrbuch der normalen Anatomie des Menschen str. 122—131
- 12) *Testut L. et Latarjet*: Traité d'Anatomie humaine, arthrologie, str. 677—705
- 13) *Weitbrecht*: Historia ligamentum corporis humani
- 14) *Vermes Edmund*: Ein Beitrag zu den Varietäten der Bänder im Inneren des Kniegelenkes, Anatomischer Bericht, Bd. 3 str. 162
- 15) *Vermes Edmund*: Ein Fall von hochgradiger Anomalie im Inneren Bandapparate eines Kniegelenkes, Anatomischer Anzeiger, bd. 56, str. 427—430

(Anatomski institut Medicinskog fakulteta u Sarajevu)